

Interdisziplinäre S2k-Leitlinie  
für die Diagnostik und Therapie  
des Vulvakarzinoms und seiner Vorstufen



# **Interdisziplinäre S2k-Leitlinie für die Diagnostik und Therapie des Vulvakarzinoms und seiner Vorstufen**

Herausgegeben von der Kommission Vulva Vagina  
der Arbeitsgemeinschaft Gynäkologische Onkologie e. V.  
in der Deutschen Gesellschaft für Gynäkologie und Geburtshilfe e. V.  
sowie in der Deutschen Krebsgesellschaft e. V.



W. Zuckschwerdt Verlag  
München · Wien · New York

---

#### Produkthaftung

Für Angaben über Dosierungsanweisungen oder Applikationsformen kann vom Verlag oder den Autoren trotz sorgsamer Erarbeitung keine Gewähr übernommen werden. Derartige Angaben müssen vom jeweiligen Anwender im Einzelfall anhand anderer Literaturstellen oder der Fachinformationen der Hersteller auf ihre Richtigkeit überprüft werden.

---

#### Auslieferungen W. Zuckschwerdt Verlag GmbH

Brockhaus Kommission  
Verlagsauslieferung  
Kreidlerstraße 9  
D-70806 Kornwestheim

Österreich:  
Maudrich Verlag  
Spitalgasse 21a  
A-1097 Wien

USA:  
Scholium International Inc.  
151 Cow Neck Road  
Port Washington, NY 11050

---

#### Bibliografische Information Der Deutschen Bibliothek

Die Deutsche Bibliothek verzeichnet diese Publikation in der Deutschen Nationalbibliografie; detaillierte bibliografische Daten sind im Internet über <http://dnb.ddb.de> abrufbar.

---

Geschützte Warennamen (Warenzeichen) werden nicht immer kenntlich gemacht. Aus dem Fehlen eines solchen Hinweises kann nicht geschlossen werden, dass es sich um einen freien Warennamen handelt.

Alle Rechte, insbesondere das Recht zur Vervielfältigung und Verbreitung sowie der Übersetzung, vorbehalten. Kein Teil des Werkes darf in irgendeiner Form (durch Fotokopie, Mikrofilm oder ein anderes Verfahren) ohne schriftliche Genehmigung des Verlages reproduziert werden.

© 2009 by W. Zuckschwerdt Verlag GmbH, Industriestraße 1, D-82110 Germering/München  
Printed in Germany by Kessler-Druck und Medien GmbH, Bobingen

ISBN 978-3-88603-947-0

# Inhalt

Vorwort .....	VII
1 Epidemiologie und Risikofaktoren .....	1
2 Prävention/Früherkennung .....	4
3 Diagnostik bei der symptomatischen Patientin (Beschwerden, vorhandene Läsion) .....	6
4 Pathologie des Vulvakarzinoms und seiner Vorstufen (Präkanzerosen) .	12
5 Versorgungsstrukturen .....	18
6 Therapie .....	21
7 Radiotherapie und Radiochemotherapie .....	30
8 Supportive Therapie .....	33
9 Psychoonkologische Maßnahmen .....	35
10 Rehabilitation .....	36
11 Nachsorge .....	38
12 Rezidiv/Metastasen .....	40
Anhang .....	43
Algorithmen .....	43
Literatur .....	46
Interdisziplinäre, konsensusbasierte (S2k-)Leitlinie für die Diagnostik und Therapie des Vulvakarzinoms und seiner Vorstufen: Leitlinien-Methodenreport .....	56
I Einführung .....	56
II Zusammensetzung der Leitliniengruppe .....	57
III Konsensusverfahren .....	59
IV Publikation .....	61
V Literaturverzeichnis .....	62
VI Anhang .....	63



## Vorwort

Diese S2k-Leitlinie des Vulvakarzinoms und seiner Vorstufen als Standardempfehlungen zum diagnostischen Vorgehen und den Therapiemodalitäten wurde im interdisziplinären Konsens der verschiedenen Fachgesellschaften und der Patientinnenvertreterinnen nach methodisch festgelegten Prinzipien erstellt. Die zugrundeliegende Literatur ist in der Leitlinie aufgeführt. Der Basisentwurf wurde von der Kommission Vulva Vagina der Arbeitsgemeinschaft Gynäkologische Onkologie e. V. erstellt; anschließend wurden die formulierten Statements interdisziplinär diskutiert und abgestimmt.

Grundsätzlich ist die Seltenheit des Vulvakarzinoms, das lediglich einen Anteil von 4 % an den weiblichen Genitalmalignomen hat, für zwei wesentliche Charakteristika der vorliegenden Leitlinie verantwortlich. Zum einen ist die Datenlage zu zahlreichen Fragestellungen beschränkt und damit die Erstellung von eindeutigen Statements erschwert, zum anderen sind die Standardempfehlungen gerade bei einer raren Krankheitsentität nicht so bekannt wie bei häufigen Krankheitsbildern. Nachdem selbst gynäkologisch-onkologische Zentren mit 100 gynäkologischen Malignomen häufig weniger als fünf primäre Vulvakarzinome im Jahr therapieren, ist die Orientierung des Vorgehens an nachlesbaren Leitlinien von besonderer Bedeutung.

Die Leitlinie zum Vulvakarzinom und seinen Vorstufen ist in 12 Kapitel unterteilt. Die Abschnitte zu Epidemiologie und Risikofaktoren sowie Prävention und Früherkennung fokussieren unter anderem die Zunahme der Erkrankung bei jungen Patientinnen und die präventive Impfung. Bei der Pathologie werden die aktuellen Nomenklaturen der WHO und der ISSVD nebeneinander dargestellt und zum Teil noch gebräuchliche alte Bezeichnungen in die neuen Klassifikationen eingeordnet. Die Kapitel zu Diagnostik und Therapie sind durch zusammenfassende Algorithmen am Schluss des Textes ergänzt. Besondere Bedeutung wurde auf die supportive Therapie, die psychoonkologische Betreuung und die Rehabilitation gelegt, denen jeweils eigene Kapitel gewidmet sind. Abgeschlossen wird die Leitlinie durch Empfehlungen zur Nachsorge und zu dem Vorgehen bei Rezidiventwicklung bzw. Metastasierung sowie einem ausführlichen Literaturverzeichnis zu den einzelnen Kapiteln.

Es ist das zentrale Anliegen der Beteiligten, dass diese Leitlinie zur Verbesserung der Versorgungsqualität von Patientinnen mit Vulvakarzinomen oder Vulvakarzinomvorstufen beiträgt und für die an der Prävention, Diagnostik und Therapie beteiligten medizinischen Berufsgruppen eine hilfreiche Orientierung darstellen wird.

Für den AGO-Vorstand:



Prof. Dr. Günter Emons



Prof. Dr. Manfred Kaufmann



Prof. Dr. Matthias W. Beckmann

Der Leitlinienkoordinator für die Leitliniengruppe:



Dr. Peer Hantschmann

# 1 Epidemiologie und Risikofaktoren

## Epidemiologie der vulvären intraepithelialen Neoplasie (VIN)

### Statements

- ❑ Die Inzidenz der VIN hat erheblich zugenommen. Das mittlere Erkrankungsalter hat deutlich abgenommen.

Die VIN ist die häufigste präinvasive Erkrankung der Vulva. Seit den 1970er Jahren hat die Inzidenzrate deutlich zugenommen und sie hatte sich in den 1980er Jahren bereits verdoppelt [24]. Im Jahre 2000 (ca. 2,9 Fälle pro 100 000 Frauen pro Jahr) lag sie bereits fünfmal so hoch wie noch 1973 (ca. 0,6 pro 100 000) und der Anstieg war am stärksten bei Frauen, die jünger als 65 Jahre waren (Abb. 1). Während der Anteil von Frauen unter 50 Jahren mit VIN 2 oder 3 von 1985–1988 noch bei 41 % lag, betrug er in Zeitraum von 1994–1997 60 % [17]. Kürzlich veröffentlichte Daten aus den USA geben insgesamt eine Vervielfachung der Inzidenz der VIN in den letzten 30 Jahren an [13–15, 17]. Derzeit geht man von einer Inzidenz von 7 pro 100 000 Frauen aus. Als Gründe für den Anstieg der VIN-Fälle kommen eine steigende Inzidenz von HPV-Neuinfektionen des unteren Genitaltraktes und/oder Verbesserungen diagnostischer Verfahren in Betracht.

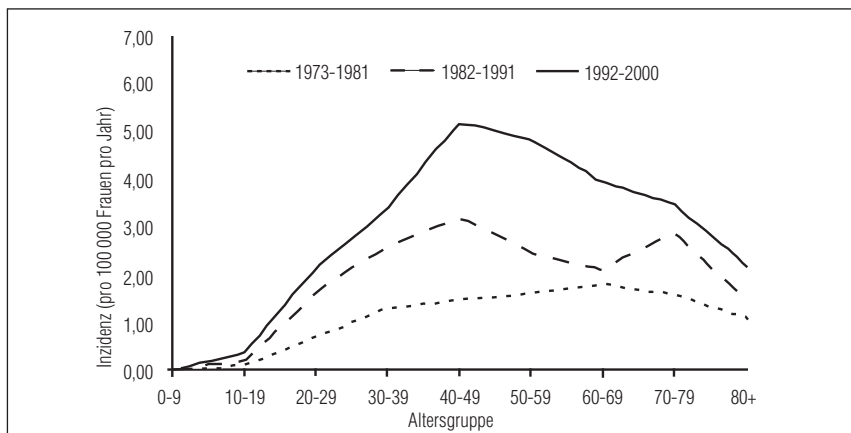


Abbildung 1. Inzidenz der VIN 3. Die Kurven zeigen Daten für verschiedene Beobachtungszeiträume und Altersgruppen. Die Inzidenz stieg zwischen 1973 und 2000 um 411 % [14].

## Epidemiologie des Vulvakarzinoms

### Statements

- ❑ Der Inzidenzanstieg des invasiven Vulvakarzinoms ist deutlich geringer als bei der VIN. Auch hier sind zunehmend jüngere Frauen betroffen.

Das Vulvakarzinom ist das vierthäufigste Genitalkarzinom. Es ist ca. fünfmal seltener als das Zervixkarzinom (Inzidenz 12 pro 100 000 Frauen). In Deutschland erkranken jährlich ca. 1600 Frauen und ca. 620 starben an Vulvakarzinomen (Daten aus 2004). Die Inzidenz liegt bei ca. 2,5/100 000 und die Mortalität bei ca. 1,3/100 000 (RKI, 2006).

Wie auch bei der hochgradigen VIN (siehe unter VIN), jedoch geringer ausgeprägt, fand sich in den letzten Jahrzehnten ein Anstieg der Inzidenz, besonders bei jüngeren Frauen [1, 3, 8, 14, 16, 17, 20]. Es zeigte sich in den USA ein jährlicher Anstieg der Inzidenz des Vulvakarzinoms um 0,6 % zwischen 1975 und 2003 (SEER Cancer Statistics Review). Eine andere Studie berechnete eine Steigerung der Inzidenz von 20 % zwischen 1973 und 2000 [14]. Diese Zunahme ist vor allem durch die häufigere Diagnosestellung dieser Tumoren bei jungen Frauen bedingt: In einer österreichischen Studie stieg der Anteil von unter 50-jährigen Patientinnen von 6 % im Zeitraum 1985–1988 auf 16 % im Zeitraum 1994–1997, was etwa einer Verdreifachung dieses Anteils entspricht [17]. Im Zeitraum von 1965–1974 lag der Altersgipfel bei der Diagnosestellung eines Vulvakarzinoms bei > 70 Jahren. Diese Altersstruktur hat sich in der letzten Dekade mit der Entwicklung eines zweiten Gipfels unter 50 Jahren verändert (Abb. 2) [15].

Zwischen 1977–1999 waren 24,2 % der Patientinnen in Deutschland bei Diagnosestellung jünger als 60 Jahre [4]. In den USA fanden sich ungefähr 0,2 % der Karzinome bei Frauen, die jünger als 20 Jahre waren, und 26,9 % bei Frauen unter 55 Jahren.

Als Risikofaktoren für die Entwicklung von Vulvakarzinomen sind neben einer persistierenden HPV-Infektion und damit assoziierten VIN auch andere anogenitale intraepitheliale Neoplasien oder Karzinome sowie Herpes genitalis, Syphilis und Immunschwächesyndrom (z. B. AIDS) identifiziert worden [2, 19].

Die Progressionszeit einer VIN in ein invasives Vulvakarzinom ist nicht durch Daten belegt; ihre Abschätzung ist lediglich im Analogieschluss vom Zervixkarzinom möglich. Bei der CIN zieht sich dieser Prozess bis zur Entstehung eines invasiven Zervixkarzinoms wahrscheinlich über 10 bis 12 Jahre hin [23].

Nicht infektionsassoziierte Faktoren, die das Risiko für ein Vulvakarzinom erhöhen, sind das Rauchen, nordeuropäische Abstammung sowie Lichen sclerosus und squamöse Hyperplasie.

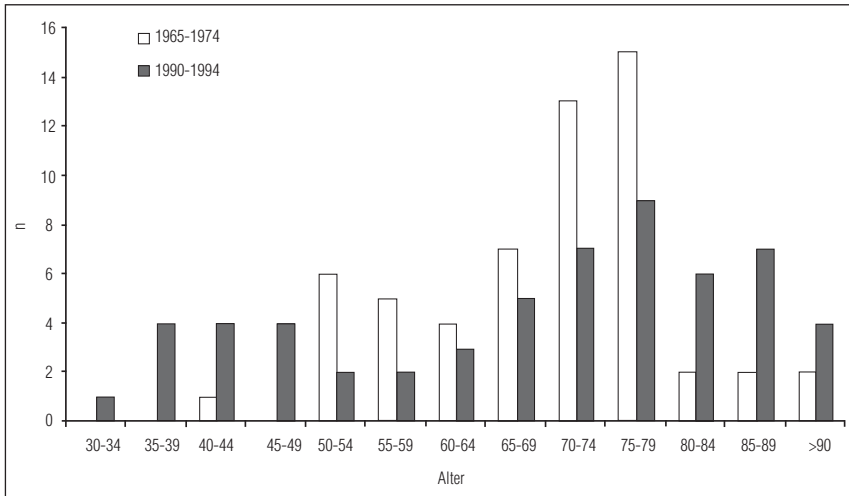


Abbildung 2. Altersverteilung der Patientinnen mit Vulvakarzinom 1965–1974 und 1990–1994 [15].

## 2 Prävention/Früherkennung

### Primärprävention

#### Statements

- ❑ Eine primäre Prävention der HPV-assoziierten VIN und invasiven Karzinome ist durch die Vermeidung einer genitalen Infektion mit HPV möglich.

Die Primärprävention besteht in der Verhinderung einer HPV-Infektion als Ursache der VIN (in 90 %) [6] und des Vulvakarzinoms (in 40–60 %) [21]. Ob eine adäquate Behandlung eines Lichen sclerosus einen primärpräventiven Ansatz für einen Teil der HPV-negativen Vulvaneoplasien darstellt, ist derzeit nicht bekannt.

Seit 2006 stehen prophylaktische Impfstoffe zur Verhinderung einer HPV-16/18-Infektion zur Verfügung. Die Impfstoffe bestehen aus leeren Virushüllen (VLPs, virus-like particles) ohne infektiöse DNA, sodass die HPV-Impfung keine Infektion auslösen kann. Die VLPs sind hoch immunogen und lösen eine Antikörperbildung aus, die ein Vielfaches der Titer nach einer natürlichen Infektion betragen [9, 26]. Die Impfstoffe sind gut verträglich ohne schwere Nebenwirkungen. Die Impfstoffe sind rein prophylaktisch und sollten deshalb jungen Mädchen vor Aufnahme des ersten Geschlechtsverkehrs verabreicht werden. In diesem Kollektiv besteht ein nahezu 100%iger Impfschutz gegen die Entwicklung einer impftyp-assoziierten (HPV 16/18) zervikalen oder vulvären Präneoplasie über einen Beobachtungszeitraum von max. 5 Jahren [5, 9, 22, 26].

In den Intention-to-treat-Gruppen der Studien mit dem tetravalenten Impfstoff, d. h. also in der Gesamtgruppe mit ~80 % HPV(-) und 20 % HPV(+)-Frauen im Alter von 16–25 Jahren lag die Effektivität einer Impfung bei insgesamt nur 20 bzw. 34 % nach 3 Jahren für zervikale bzw. vulväre Läsionen. Die Effektivität nahm über die Zeit zu – bei nachlassendem Einfluss der schon zum Zeitpunkt der Impfung bestehenden prävalenten HPV-Infektion. Es konnte bisher nur in der Gruppe der primär HPV(-)-Frauen ein effektiver Impfschutz gezeigt werden [5, 18]. Es besteht keine therapeutische Wirksamkeit. Es wird derzeit keine HPV-Testung vor der Impfung empfohlen (siehe S3-LL HPV-Impfung).

Man geht davon aus, dass ca. 80–90 % der VIN und bis zu 40–60 % der Vulvakarzinome bei einer flächendeckenden Impfung (Primärprävention) verhindert werden können.

Die VIN der prämenopausalen Frauen ist in einem Großteil der Fälle HPV-induziert. Vorherrschend ist der onkogene Typ HPV 16, dessen DNA in über 80 % der VIN-Läsionen nachgewiesen werden kann, gefolgt von HPV 33 mit ca. 10 % [6].

Die hochgradige VIN ist eine Präkanzerose. Die Progressionsrate von der VIN 3 zum invasiven Karzinom bei 88 unbehandelten Frauen wurde in einem systematischen Übersichtsartikel auf 9 % geschätzt, in der behandelten Gruppe entwickelten 6,5 % ein Vulvakarzinom [25]. In einer weiteren Arbeit [16] betrug die Progressionsrate trotz Behandlung 3,8 %.

Die VIN tritt nicht selten multifokal auf und rezidiert in ca. 30 % der Fälle [10, 12, 16]. Des Weiteren finden sich oft multizentrische Läsionen (Kombination mit CIN, VAIN, AIN und den entsprechenden Karzinomen), die synchron oder metachron auftreten können und mit denselben oder unterschiedlichen HPV-Subtypen infiziert sind [7, 11]. Aus diesem Grund ist bei Auftreten einer Läsion immer eine eingehende kolposkopische Untersuchung des gesamten Anogenitalbereiches durchzuführen.

## Sekundärprävention

### Statements

- ❑ Ein spezifisches Screening zur Detektion des Vulvakarzinoms und seiner Vorstufen existiert nicht. Eine suffiziente Untersuchung der gesamten Vulva ist obligater Bestandteil der gynäkologischen Krebsfrüherkennungsuntersuchung.

Die Sekundärprävention besteht in der frühzeitigen Diagnostik und sanierenden Operation der präinvasiven Läsionen (VIN). Ein spezifisches Screening zur Detektion des Vulvakarzinoms und seiner Vorstufen existiert nicht. Die Früherkennung erfolgt durch Diagnose der präinvasiven Veränderungen im Rahmen der frauenärztlichen Krebsfrüherkennungsuntersuchung. Die Teilnehmerate an dieser gynäkologischen, jährlich durchzuführenden Untersuchung beträgt bei Frauen in Deutschland zur Zeit unter 50 %. Leider ist die Teilnahme älterer Frauen an der gynäkologischen Krebsfrüherkennungsuntersuchung geringer.

### 3 Diagnostik bei der symptomatischen Patientin (Beschwerden, vorhandene Läsion)

Siehe auch diagnostischer Algorithmus (Anhang)

#### Statements

- Frühsymptome beim Vulvakarzinom und seinen Vorstufen sind oft unspezifisch oder fehlen. Anhaltende Symptome erfordern eine detaillierte klinische Diagnostik.

#### Anamnese

Das häufigste Symptom pathologischer Vulvaveränderungen ist der Pruritus. Perineale Schmerzen, Brennen, Dysurie, das subjektive Erfassen von palpablen und sichtbaren Veränderungen sind weitere Symptome. Blutungen oder Fluor treten selten auf. Die Hälfte der Patientinnen ist beschwerdefrei.

#### Statements

- Die Diagnostik erfolgt primär klinisch. Die Grundlage der Abklärungsdiagnostik ist die Inspektion, ggf. ergänzt durch eine Vulvoskopie sowie Palpation, einschließlich der Leisten. Bei auffälligen Befunden muss eine Gewebeentnahme erfolgen.
- Zytologie, HPV-Test und Toluidinblau-Probe sollen in der Routinediagnostik nicht eingesetzt werden.

## **Klinische Diagnostik**

Nachstehende Verfahren werden zur Identifikation von Präkanzerosen und Karzinomen eingesetzt.

### *Klinische Untersuchung*

Da bis zu 50 % der Neoplasien multifokal auftreten und multizentrisches Wachstum häufiger vorkommt, ist eine vollständige Untersuchung des äußeren Genitale, der Vagina und der Zervix erforderlich [6]. Insbesondere bei prämenopausalen Frauen und HPV-assoziierten Veränderungen ist mit multifokalen Veränderungen zu rechnen. Auffällige Veränderungen sind hinsichtlich ihrer Lokalisation, Anzahl und Verteilung, Größe, Begrenzung und Farbe zu beschreiben. Die häufigsten Lokalisationen sind die Labia majora, gefolgt von der Klitoris, den Labia minora, dem Perineum, der Periurethralregion und der Bartholinischen Drüse. Hinweise für einen malignen Befund sind rasche Größenprogredienz, Bildung eines Ulkus, Farbveränderung, eine unscharfe Begrenzung, asymmetrisches Erscheinungsbild, keine Abheilung unter konservativer Therapie und Blutung. Es gibt kein pathognomonisches klinisches Erscheinungsbild. Bei einer Patientin können verschiedene Erscheinungsbilder nebeneinander auftreten.

### *Vulvoskopie und Applikation von Essigsäure*

Mithilfe der Vulvoskopie können Läsionen näher charakterisiert werden und makroskopisch unauffällige Veränderungen identifiziert werden. Es wird wie bei der Kolposkopie 3–5%ige Essigsäure verwendet. Auffällige Areale müssen histologisch abgeklärt werden.

### *Toluidinblau-Probe (Collins-Test)*

Beim Collins-Test wird 1%ige Toluidinblau-Lösung appliziert, die nach 2 Min. mit Essigsäure abgewaschen wird. Aufgrund der hohen Falschnegativrate hat die Toluidinblau-Probe keinen Stellenwert in der Diagnostik.

### *Zytologischer Abstrich*

Der zytologische Abstrich an der Vulva weist eine geringe Spezifität auf und sollte deshalb nicht eingesetzt werden.

## Histologische Diagnostik

### Statements

- Alle suspekten Läsionen müssen histologisch abgeklärt werden.

### *Biopsie*

Eine Biopsie ist aus jeder unklaren Läsion zu gewinnen. Bei Multifokalität wie auch bei sehr großen, heterogenen Läsionen sind mehrere Biopsien erforderlich.

- Stanzbiopsie: Neben dem Epithel werden auch dermale und subkutane Anteile erfasst, sodass bei einem Karzinom die Tiefe der Stromainvasion bestimmt werden kann.
- Exzisionsbiopsie:
  - Obligat bei allen pigmentierten melanomsuspekten Läsionen.
  - Bei zirkumskripten Herden möglich, die klinisch auf eine VIN hinweisen, wenn kein destruierendes Therapieverfahren vorgesehen ist. Exzisionsbiopsien werden aufgespannt.

## Prätherapeutisches Staging bei einem Karzinom

### Statements

- Bei nachgewiesener Invasion sind prätherapeutisch folgende Bestimmungen erforderlich:
  - Invasionstiefe
  - Gynäkologische Untersuchung des gesamten Anogenitalbereiches
    - Bestimmen der klinischen Tumorgöße
    - Bestimmen der Tumorlokalisierung und -ausdehnung sowie Dokumentation eines Übergiffes des Tumors auf Urethra, Vagina, Anus, Knochen
    - Ausschluss einer Multizentrität
    - Untersuchung der regionären Lymphabflusswege (Palpation der Leisten, ggf. Bildgebung)

### *Invasionstiefe in der Biopsie ( $\leq$ / $>$ 1 mm)*

Die Wahrscheinlichkeit einer inguino-femoralen Lymphknotenmetastasierung korreliert mit der Invasionstiefe des Tumors. Bei einer Invasionstiefe  $\leq$  1 mm (gemessen nach *Wilkinson* [7]) kann eine Lymphknotenmetastasierung weitgehend ausgeschlossen werden [4].

### *Gynäkologische Untersuchung des gesamten Anogenitalbereiches*

- a) Bestimmen der klinischen Tumorgroße
- b) Bestimmen der Tumorlokalisation, -ausdehnung und Dokumentation eines Übergriffes des Tumors auf Urethra, Vagina, Anus, Knochen

Eine Beteiligung von Urethra, Vagina, Anus oder Knochen ist bei der Therapieplanung zu berücksichtigen.

- c) Ausschluss einer Multizentrität

Die hohe Inzidenz multizentrischer Präkanzerosen und Karzinome der Zervix und des Anus erfordern eine gynäkologische Untersuchung des gesamten Anogenitalbereiches. Dazu gehören die:

- Inspektion der gesamten Vulva, der Urethra, des Introitus, des Perineums und des Anus (ggf. mit Kolposkop)
- SpekulumEinstellung und Kolposkopie der Portio und Vagina mit Zytologie, ggf. Entnahme von Biopsien
- Palpation der Vulva, Vagina, des inneren Genitale und des kleinen Beckens sowie die rektale Untersuchung
- ggf. proktologische Untersuchung

- d) Untersuchung der regionären Lymphabflusswege (Palpation der Leisten, ggf. Bildgebung)

Der klinische Befund stimmt allerdings in bis zu einem Drittel *nicht* mit dem späteren histologischen Lymphknotenstatus überein [2, 3]. Eine routinemäßige apparative Diagnostik ist nicht indiziert, nachdem aufgrund der geringen Sensitivitäts- und Spezifitätswerte eine zuverlässige Vorhersage nicht möglich ist. Die beste Prädiktion scheint durch die Leistenonographie (Sensitivität 100 %, Spezifität 58,3 % für eine Relation der größeren zur kleineren Achse  $< 2$ ) [1] erreichbar zu sein.

## Diagnostik bei fortgeschrittenen Tumoren

### Statements

- Weitere bildgebende oder endoskopische Verfahren sind nur bei gezielter Indikation einzusetzen. Beim extramammären Paget und Basalzellkarzinom der Vulva sind synchrone extragenitale Neoplasien auszuschließen.

Bei klinisch die Vulva überschreitendem Tumorwachstum (FIGO III–IV) sollten die betroffenen Nachbarorgane im Hinblick auf eine Mukosabeteiligung endoskopiert werden.

## Fernmetastasierungsdiagnostik

### Statements

- Eine Fernmetastasensuche ist nur bei fortgeschrittenen Vulvakarzinomen angezeigt.

Die Inzidenz einer primär hämatogenen Metastasierung ist bei Patientinnen ohne lymphogene Metastasierung sehr gering. Sie liegt bei < 3 befallenen Lymphknoten bei 3,8 %, bei  $\geq 3$  befallenen Lymphknoten bei 66 % [5]. Entsprechend ist eine viszerale Metastasierungsdiagnostik nur bei fortgeschrittenem Tumorstadium erforderlich.

## Staging

Das Staging erfolgt entsprechend der FIGO- und der TNM-Klassifikation. Maßgeblich sind die Operationsbefunde und das Ergebnis der histopathologischen Untersuchung der Operationspräparate.

Tabelle 1. Staging.

FIGO	UICC	Tumorausbreitung
<b>0</b>	<b>Tis</b>	Carcinoma in situ
<b>I</b>	<b>T1</b>	Tumor beschränkt auf die Vulva oder Vulva und den Damm, größter Durchmesser < 2 cm, ohne Lymphknotenmetastasen (T1 N0)
I A	T1a	Stromainvasion ≤ 1,0 mm
I B	T1b	Invasionstiefe > 1,0 mm
<b>II</b>	<b>T2</b>	Tumor beschränkt auf die Vulva oder Vulva und den Damm, > 2 cm, ohne Lymphknotenmetastasen (T2 N0)
<b>III</b>	<b>T3</b> T3 N0 T1-3 N1	Tumor jeglicher Größe mit Ausdehnung auf Urethra, Vagina, Anus oder mit unilateralen Leistenlymphknotenmetastasen
<b>IV</b>	<b>T4</b>	mit Infiltration der proximalen Urethra, der Blasen- oder Rektummukosa, des Beckenknochens
IV A	T4 N0-2 M0 T1-3 N2 M0	lokale Ausbreitung oder bilaterale Lymphknotenmetastasen
IV B	T1-4 N0-2 M1	Fernmetastasen, eingeschlossen pelvine Lymphknotenmetastasen
	N0	Lymphknoten nicht befallen (mind. 6 freie Lymphknoten pro Leiste*)
	N1	Leistenlymphknoten (einseitig) befallen
	N2	beidseitiger Befall der Leistenlymphknoten
	M1	Fernmetastasen

\* Wurden &lt; 6 Lymphknoten entfernt und alle sind frei, dann ist ebenfalls pN0 anzugeben.

## 4 Pathologie des Vulvakarzinoms und seiner Vorstufen (Präkanzerosen)

### Statements

- ❑ Die histologische Klassifikation der Präkanzerosen und des invasiven Vulvakarzinoms erfolgt nach den Vorgaben der WHO.
- ❑ Die postoperative Stadieneinteilung erfolgt nach der TNM-Klassifikation.
- ❑ Mindestanforderungen an den histopathologischen Befundbericht des Vulvakarzinoms sind: Tumorstadium, Tumorgröße, Invasionstiefe, Grading, histologischer Tumortyp, Gefäß- und Lymphgefäßeinbruch, R-Klassifikation sowie metrischer Abstand des Tumors zum Resektionsrand. Bei erfolgter Lymphonodektomie muss die Zahl der entfernten Lymphknoten angegeben werden sowie im Falle einer Lymphknotenmetastasierung die Zahl der metastatisch befallenen Lymphknoten, die Metastasengröße und die extranodale Ausbreitung.

### Klassifikation der Präkanzerosen

In Analogie zum Dysplasie-Konzept bei der Cervix uteri werden die Präkanzerosen der Vulva als vulväre intraepitheliale Neoplasien (VIN) bezeichnet [23]. Die Definition der VIN beinhaltet zelluläre Atypien des Plattenepithels mit Störung des geweblichen Aufbaus.

Tabelle 2. Einteilung der vulvären intraepithelialen Neoplasien [19, 20, 23].

WHO 2003	VIN geringgradige Dysplasie	VIN 2 mäßiggradige Dysplasie	VIN 3 hochgradige Dysplasie Carcinoma in situ
ISSVD* 2004	HPV-related lesions	VIN	VIN

\*ISSVD = International Society for the Study of Vulvovaginal Disease

Aufgrund einer differentiellen Pathogenese und Morphologie werden prinzipiell zwei Arten der VIN definiert [5, 8, 23]:

*Klassische VIN* (sog. common type, auftretend als warty type = kondylomatöser Typ, basaloider Typ und Mischtyp)

*Differenzierte VIN* (sog. differenzierter Typ oder simplex type)

Die mit 90 bis 98 % häufigste Form der VIN ist *die klassische VIN*. Sie ist charakterisiert durch den Nachweis von high risk HPV in bis zu 90 % der Fälle und einem Auftreten bei jungen Frauen [7]. Sie kann ein flaches oder ein exophytisches (kondylomatöses bzw. warziges (warty)) Wachstum aufweisen, die lediglich spezielle Wuchsformen darstellen [8]. Das mit der klassischen VIN assoziierte invasive Karzinom ist in der Regel ein nichtverhornendes Plattenepithelkarzinom.

Die *differenzierte VIN* ist mit 2–10 % aller VIN deutlich seltener. Sie wird in der Regel bei postmenopausalen Patientinnen diagnostiziert (mittleres Erkrankungsalter ~ 65 Jahre) und weist keine Assoziation zu einer HPV-Infektion, jedoch häufig eine p53-Alteration auf; ein multifokales Auftreten ist wesentlich seltener. Anamnestisch zeigen die Patientinnen häufig einen Lichen sclerosus. Die differenzierte VIN wird meist im Zusammenhang mit einem invasiven (verhornenden) Vulvakarzinom diagnostiziert; selten als Präkanzerose per se [27]. Das mit der differenzierten VIN assoziierte invasive Karzinom ist in der Regel ein verhornendes Plattenepithelkarzinom.

Die Termini Bowenoider Papulose, Erythroplasia Queyrat und Carcinoma simplex vulvae sind obsolet und sollen in der histologischen Diagnostik nicht mehr benutzt werden, sie werden heute unter der Bezeichnung VIN subsummiert.

Eine Sonderstellung nimmt der vulväre *Morbus Paget* ein [15]. Die Vulva ist die häufigste Lokalisation des extramammären Morbus Paget. Dennoch liegt seine Häufigkeit unter 1 % aller vulvären Präkanzerosen. Die Pathogenese des vulvären Morbus Paget ist noch nicht vollständig geklärt. In der Majorität stellt er eine intraepitheliale Neoplasie apokrin bzw. ekkrin differenzierter, ortsständiger Zellen dar. In 2–15 % ist der vulväre Morbus Paget assoziiert mit lokoregionären Malignomen, wie einem Transitionalzellkarzinom des Harntraktes oder einem Adenokarzinom der Zervix bzw. des Rektum, seltener mit malignen Tumoren der Hautanhangsgebilde, und stellt in diesem Kontext eine intraepitheliale Ausbreitung dieser Malignome dar. Invasive Paget-Karzinome sind extrem selten.

## **Morphologie der invasiven Karzinome**

Die Majorität aller invasiven Vulvakarzinome sind Plattenepithelkarzinome (> 95 %), gefolgt von den Basalzellkarzinomen (~ 5 %). Andere Tumorentitäten sind selten. Neben den von der vulvären Haut ausgehenden Malignomen können Karzinome in seltenen Fällen ihren Ausgang von den Bartholinischen Drüsen

---

nehmen. Die Tumortypisierung erfolgt nach der WHO-Klassifikation [23], die Stadieneinteilung nach FIGO- bzw. TNM-Klassifikation [23, 25].

## **Aufarbeitung des Gewebes**

### *Diagnostische Biopsien*

Das zur histologischen Sicherung einer VIN bzw. eines invasiven Karzinoms entnommene Gewebe muss in Stufen geschnitten werden. Der Befundbericht sollte zum Typ der VIN und einer eventuellen Invasion Stellung nehmen.

### *Sentinellymphonodektomie*

Die Aufarbeitung des Sentinellymphknotens beinhaltet die vollständige Einbettung aller klinisch identifizierter Lymphknoten mit der Anfertigung von Stufenschnitten in einem Abstand von ca. 200 µm und einem immunhistochemischen Ultrastaging [13]. Dabei wird jeweils mindestens ein zusätzlicher Schnitt pro Schnittstufe angefertigt, der bei fehlendem histologischem Metastasierungs-nachweis immunhistochemisch mit einem epithelialen Marker gefärbt wird. Die Wertigkeit einer Schnellschnittuntersuchung ist zur Zeit nicht geklärt, es ist aber aufgrund der großen Bedeutung des Ultrastagings unbedingt darauf zu achten, dass ausreichend Gewebe für die komplette histo- und immunhistopathologische Untersuchung des Sentinellymphknotens verbleibt.

### *Präparat nach lokaler radikaler Exzision (partielle Vulvektomie)*

Voraussetzung für eine adäquate morphologische Aufarbeitung ist die Übersendung eines topographisch zuordenbaren Präparates (üblicherweise Fadenmarkierung). Am Präparat sollten die Absetzungsränder vollständig aufgearbeitet werden.

Der pathologische Befundbericht muss zur Art der Läsion (VIN, Lichen sclerosus, andere Veränderungen), deren Ausdehnung sowie vorhandenen invasiven Veränderungen Stellung nehmen. Beim Nachweis eines invasiven Karzinoms sollten alle Angaben wie bei den Präparaten nach radikaler Vulvektomie erfolgen (s. u.). Obligat bei der partiellen Vulvektomie sind dezidierte Angaben zu den Resektionsrändern.

### *Präparat nach radikaler Vulvektomie und Lymphknotenstatus*

Die morphologische Aufarbeitung sollte so erfolgen, dass alle im Folgenden genannten Angaben erhoben werden können [10, 21, 23, 24].

Anforderungen an den histologischen Befundbericht:

- histologischer Typ nach WHO
- Grading
- Lymph- oder Blutgefäßeinbruch
- Staging (pTNM und FIGO)
- Invasionsstiefe und Ausdehnung in mm bei pT1a (Messung nach den Vorgaben von *Wilkinson* [24] bzw. der WHO-Klassifikation [23])
- dreidimensionale Tumorgöße in cm (ab pT1b)
- minimaler Abstand zum vulvären Resektionsrand in cm (derzeit aktuelle Zielgröße 0,8–1 cm, gemessen am fixierten Präparat [9])
- bei erfolgter Resektion des vulvo-vaginalen Überganges Abstand zum vaginalen Rand in cm
- Abstand zum Weichgewebsresektionsrand (basaler Rand) in cm
- R-Klassifikation (UICC)
- bzgl. des Lymphknotenstatus Angabe:
  - der Zahl und Lokalisation (inguino-femoral bzw. pelvin) der untersuchten Lymphknoten
  - der Zahl und Lokalisation der befallenen Lymphknoten
  - des größten Durchmessers der größten Lymphknotenmetastase in cm
  - des Nachweises eines Kapseldurchbruches der Lymphknotenmetastase

Sollten sich im Bereich des kutanen vulvären bzw. am vaginalen Resektionsrand dysplastische Läsionen (Präkanzerosen, VIN) finden, müssen diese im Befundbericht erwähnt werden.

Die Invasionsstiefe wird gemessen von der Epithel-Stroma-Grenze einer angrenzenden, am oberflächlichsten gelegenen dermalen Papille bis zum tiefsten Punkt der Invasion [23, 24]. Dabei werden Lymphgefäßeinbrüche, auch wenn sie unterhalb der tiefsten Invasionsstelle liegen, nicht mitberücksichtigt.

### **Morphologische Prognosefaktoren**

Bei der Bewertung histopathologischer Prognosefaktoren in Bezug auf Rezidivhäufigkeit und Gesamtüberleben müssen die mikroinvasiven Vulvakarzinome (Stadium pT1a) und die makroinvasiven Karzinome (ab pT1b) getrennt betrachtet werden.

### *Mikroinvasive Vulvakarzinome*

Bei den mikroinvasiven Vulvakarzinomen kommt dem Abstand des Tumors zum Resektionsrand eine prognostische Bedeutung zu [12, 26]. Inwieweit der Nachweis von Lymphgefäßeinbrüchen eine Relevanz besitzt, kann aufgrund der derzeitigen Datenlage nicht beurteilt werden [26].

### *Makroinvasive Vulvakarzinome*

Beim makroinvasiven Vulvakarzinom ab dem Stadium T1b sind folgende Prognosefaktoren bekannt:

#### Tumorstadium

pT1-Tumoren zeigen ein 5-Jahres-Gesamtüberleben von 77,7 %, gefolgt von den T2-Tumoren mit 50,7 %, den T3-Tumoren mit 43,1 % und den pT4-Karzinomen mit 13,1 % [1].

#### Multifokales Tumorwachstum

Multifokal wachsende Karzinome sind als prognostisch ungünstiger einzuschätzen [16].

#### Inkomplette Tumorresektion/Abstand zum Resektionsrand

Inkomplett resezierte Tumoren (R1- oder R2-Situation) weisen eine signifikant höhere Lokalrezidivrate auf (RR 2,78) [16]. Karzinome, die weniger als 0,8–1 cm vom Resektionsrand entfernt sind, zeigen ebenfalls eine ungünstigere Prognose [6,9].

#### Histologischer Tumortyp

Die Relevanz des histologischen Tumortyps ist differenziert zu betrachten. Aufgrund des geringeren invasiven Potenzials und des extrem seltenen Nachweises inguinaler Lymphknotenmetastasen hat das Basalzellkarzinom gegenüber dem Plattenepithelkarzinom eine bessere Prognose [4]. Zwischen verhornenden und nichtverhornenden Plattenepithelkarzinomen besteht nach derzeitigem Kenntnisstand kein prognostischer Unterschied [1]. Eine gewisse Sonderstellung nimmt das verruköse Karzinom (frühere und obsoleete Bezeichnung: Buschke-Löwen-

stein-Tumor) als eine Variante des Plattenepithelkarzinoms ein. Aufgrund einer oft nur sehr fokal nachweisbaren und oberflächlichen Invasion zeigt das verruköse Karzinom ein nur geringes Metastasierungspotenzial mit konsekutiv besserer Prognose [2].

### Differenzierungsgrad (Grading)

Dem Differenzierungsgrad des Karzinoms kommt ebenfalls eine Bedeutung zu, obwohl auch hier die Datenlage ungenügend ist [16, 17]. Schlecht differenzierte Karzinome (G3-Tumoren) weisen einen ungünstigeren Verlauf als gut bzw. mäßig differenzierte Karzinome auf [3].

### Lymphgefäßeinbrüche

Der Nachweis von Lymphgefäßeinbrüchen (LVSI) korreliert mit einem höheren Tumorstadium und mit dem Auftreten inguinaler Lymphknotenmetastasen [16, 17] und hat somit als alleiniger Parameter eine untergeordnete prognostische Relevanz. Bei Tumoren ohne Lymphknotenmetastasierung kommt den LVSI jedoch eine größere Bedeutung zu.

### Assoziierte VIN

Vulvakarzinome mit peritumoral assoziierter VIN zeigen eine höhere Rezidivrate [18, 26].

### Lymphknotenmetastasen

Unabhängig vom Tumorstadium weisen Vulvakarzinome ohne Lymphknotenmetastasen eine 5-Jahres-Gesamtüberlebensrate von 80,7 % auf; bei bereits erfolgter lymphogener Metastasierung sinkt sie auf 62,9 % [1]. Bedeutsam ist auch die Zahl der metastatisch befallenen Lymphknoten. Bei mehr als zwei positiven Lymphknoten beträgt das 5-Jahres-Überleben < 30 % [1, 17]. Der Metastasengröße kommt ebenfalls prognostische Relevanz zu, wobei hier ein relevanter Cut-off von 0,5 cm diskutiert wird [11, 14]. Patientinnen mit Lymphknotenmetastasen, dem Nachweis eines Kapseldurchbruches und Invasion des perinodalen Fettgewebes durch die Metastase haben mit 25 % versus ~ 85 % ein deutlich schlechteres Gesamtüberleben [14, 22].

## 5 Versorgungsstrukturen

Die Versorgung von Patientinnen mit präinvasiven Vulvaläsionen oder mit Vulvakarzinom sollte in Kooperation zwischen niedergelassenen Frauenärzt(inn)en und spezialisierten Einrichtungen erfolgen.

### Aufklärung der Patientin

#### Statements

- ❑ Die Bereitstellung qualifizierter und sachkompetenter Informationsmaterialien (Print- oder Internetmedien) soll nach den Qualitätsforderungen der Leitlinie Fraueninformation erfolgen, um Patientinnen durch eine verständliche Risikokommunikation (u. a. Angaben von Häufigkeiten statt Relativprozenten) in ihrer selbstbestimmten Entscheidung für oder gegen medizinische Maßnahmen zu unterstützen.
- ❑ Die Art der Vermittlung von Informationen und die Aufklärung der Patientin sollte umfassend sowie wahrheitsgemäß sein und nach folgenden Grundprinzipien einer patientenzentrierten Kommunikation erfolgen:
  - Ausdruck von Empathie und aktives Zuhören
  - direktes und einfühlsames Ansprechen schwieriger Themen
  - wenn möglich, Vermeidung von medizinischem Fachvokabular, ggf. Erklärung von Fachbegriffen
  - Strategien, um das Verständnis zu verbessern (Wiederholung, Zusammenfassung wichtiger Informationen, Nutzung von Graphiken u. ä.)
  - Ermutigung, Fragen zu stellen
  - Erlaubnis und Ermutigung, Gefühle auszudrücken
  - weiterführende Hilfe anbieten (beispielsweise Selbsthilfegruppen, Psychoonkologie, psychosoziale Krebsberatung)

### Hintergrund und Rahmenbedingungen

Die Aufklärung der Patientin über Diagnose, Prognose und Behandlungsmaßnahmen bei Vulvakarzinomen ist eine der zentralen Aufgaben des Arztes und ein entscheidender Bestandteil der Arzt-Patientinnen-Kommunikation. Sie dient dem Aufbau eines Vertrauensverhältnisses und der aktiven Zusammenarbeit zwischen

---

Arzt und Patientin. Der Wunsch nach Aufklärung ist bei Patientinnen erfahrungsgemäß groß. In der Regel ist die Aufklärung nicht ein einziges Gespräch, sondern ein behandlungsbegleitender Prozess. Idealerweise mündet sie in einen gemeinsamen partizipativen Entscheidungsprozess (shared decision making).

Eine gelungene Aufklärung wirkt sich positiv z. B. auf die Compliance, die Toleranz von Nebenwirkungen und die Behandlungszufriedenheit aus. Es gibt keine gesetzlichen Vorschriften über Form und Inhalt der Patientinnenaufklärung, sie ist aber nach deutschem Recht zwingend vorgeschrieben. Als Vorbedingung für das informierte Einverständnis der Patientin (informed consent) ermöglicht die Aufklärung erst ärztliches Handeln. Sie dient der Selbstbestimmung der Patientin, der rechtlich ein höheres Gewicht beigemessen wird als der ärztlichen Hilfeleistungspflicht. Es existieren eine Reihe von ausführlichen Leitfäden zu diesem Thema, die bei Bedarf zu Rate gezogen werden können.

Als allgemeine Rahmenbedingungen sind folgende Aspekte zu beachten: Ein angemessener Rahmen (störungsfreie und angenehme Umgebung, ausreichend Zeit) sollte gewährleistet sein. Es liegt im Ermessen der Patientin, ob der Partner, Angehörige oder Dritte einbezogen werden sollen. Förderlich für die Gesprächsführung sind aktives Zuhören und das Ausdrücken von Empathie sowie die Ermunterung der Patientin, Gefühle auszudrücken und Fragen zu stellen. Es wurden eine Reihe von Trainingsprogrammen entwickelt, um Ärzten die Möglichkeit zu geben, patientenzentrierte Gesprächsführung und den Umgang mit schwierigen Kommunikationssituationen einzuüben. Die Aufklärung sollte umfassend, verständlich (möglichst unter Verzicht auf medizinische Fachbegriffe) und wahrheitsgemäß sein. Hierbei ist insbesondere auf das Informationsbedürfnis und die Belastbarkeit der Patientin Rücksicht zu nehmen. Die Aufklärung ist in der Krankenakte zu dokumentieren.

Die Aufklärung von Angehörigen einer einsichtsfähigen Patientin ist in der Regel unzulässig, es sei denn, die Patientin hat dem ausdrücklich zugestimmt.

### **Aufklärung über Diagnose**

In Bezug auf die Diagnose soll der Arzt die Patientin wahrheitsgemäß informieren, ohne Inhalte zu verharmlosen; trotzdem soll je nach individueller Ausgangssituation der Erkrankung der Hoffnung auf Heilung oder Linderung genug Raum gegeben werden. In jedem Fall sollte der Arzt klären, ob die Informationen bei der Patientin wie intendiert angekommen sind. Im Rahmen der Aufklärung sollte auch auf weiterführende Hilfen hingewiesen werden, vor allem auf Unterstützung durch Psychoonkologen, Seelsorge oder Selbsthilfegruppen. Im Falle des Fortschreitens der Erkrankung ist es wichtig, dass die notwendige wahrheitsgemäße Aufklärung im Einklang mit der Vermittlung von Hoffnung stehen soll. Wenn

keine Heilung mehr möglich ist, kann das Aufzeigen einer bestmöglichen Linderung von Beschwerden hilfreich sein.

### **Aufklärung über Behandlung**

Es sollten die Grundsätze der Behandlung in Bezug auf Zweck, Art, Umfang und Durchführung sowie der Nutzen wie auch das mit den Behandlungsmaßnahmen verbundene Risiko dargestellt werden. Alternativen in der Behandlung, z. B. im Rahmen einer Teilnahme an klinischen Studien, sind zu erklären. Auch die Nebenwirkungen oder mögliche Spätfolgen einer Behandlung mit ihren Auswirkungen auf die Lebensführung und Lebensqualität der Patientin sind zu erörtern. Auf das Recht, eine zweite Meinung einzuholen, soll hingewiesen werden. Die Notwendigkeit einer onkologischen Nachsorge und die Möglichkeiten der Rehabilitation nach abgeschlossener Behandlung sollen ebenfalls angesprochen werden, wie auch vorhandene Angebote psychoonkologischer und sozialrechtlicher Unterstützung sowie Leistungen durch Selbsthilfegruppen.

Die Behandlungsaufklärung soll die eingehende Erörterung von spezifischen Folgen der operativen Behandlung bzw. Radiotherapie und die Auswirkungen auf sexuelle Funktionen und Erlebnisfähigkeit beinhalten. Der Partner sollte, wann immer möglich und von der Patientin gewünscht, miteinbezogen werden.

## 6 Therapie

### Therapie der VIN (nach ISSVD) = VIN 2/3 (nach WHO)

#### Statements

- ❑ Bezüglich der Breite des Resektionsrandes bei VIN 2/3, einschließlich multifokaler VIN 2/3, gibt es keine ausreichende Evidenz.
- ❑ VIN-2/3-Läsionen sollten durch Exzision und/oder Laservaporisation im Gesunden entfernt werden.

Ziele der Therapie sind:

- Prävention des invasiven Vulvakarzinoms/Entfernung okkulten Frühkarzinome
- Rezidivvermeidung
- Symptombekämpfung
- Erhalt der normalen Anatomie und Funktion
- Entfernung im Gesunden

Die Behandlung der VIN 2/3 muss befundadaptiert durchgeführt werden.

Es bestehen folgende Therapieoptionen:

Lokale Exzision	(wide excision mittels Skalpell oder Laser): Hierbei sollte der suspekte Bezirk im Gesunden exzidiert werden.
Laservaporisation	Als Alternative zur Exzision hat sich insbesondere bei multifokalen Läsionen die ablativ Therapie mittels CO <sub>2</sub> -Laser bewährt. Im Vorfeld muss bioptisch ein invasives Karzinom ausgeschlossen werden. Im Bereich der behaarten Haut muss beachtet werden, dass auch die Hautanhangsgebilde mittherapiert werden sollten.
Skinning Vulvektomie	In seltenen Fällen kann eine großflächige Hautentfernung an der Vulva (sog. skinning Vulvektomie) erforderlich sein.
Imiquimod	Kein Standard; eingeschränkte, teils widersprüchliche Datenlage, nicht für die VIN-Therapie zugelassen, Off-label-use.

## Therapie des Vulvakarzinoms

### *Grundlagen der Therapie des primären Vulvakarzinoms*

Die Entscheidung über die adäquate Therapie erfolgt interdisziplinär unter Einbeziehung der gynäkologischen Onkologie, der Strahlentherapie, der Anästhesiologie und der Pathologie. Dieses Vorgehen sollte die Diskussion über Kurz- und Langzeitfolgen der verschiedenen Therapiemöglichkeiten miteinschließen. Die Therapieentscheidung ist individuell und gemeinsam mit der Patientin zu treffen. Berücksichtigt werden müssen Allgemeinzustand und Lebenssituation der Patientin sowie das Stadium der Erkrankung und die Risikofaktoren. In der Primärsituation wird in der Regel die operative Therapie durchgeführt. Bei Kontraindikationen zur Operation, Hochrisikopatientinnen, weit fortgeschrittenen organüberschreitenden Tumoren oder in der palliativen Situation ist eine alleinige oder zusätzliche Radio(chemo)therapie indiziert. Medikamentöse Therapien sind risikoadaptiert durchzuführen.

Zur stadiengerechten Therapie siehe Therapiealgorithmen im Anhang.

### *Operative Therapie an der Vulva*

#### **Statements**

- Ziel der Operation beim Vulvakarzinom ist die R0-Resektion mit 10 mm gesundem Randsaum.

Die operative Lokalthherapie beim Vulvakarzinom bestand ursprünglich in einer En-bloc-Resektion der Vulva zusammen mit den inguinalen Lymphknoten. Dieses radikale Verfahren mit seiner großen lokoregionalen Ausdehnung erwies sich als sehr komplikationsreich. Erster Schritt in der Reduzierung der Radikalität war die sog. Drei-Schnitt-Technik, d. h. Vulvektomie und inguinale Lymphonodektomie erfolgen über jeweils eigene Hautschnitte. Obwohl damit eine Verminderung der postoperativen Komplikationen zu erreichen war, bedeutet auch dieses Verfahren den vollständigen Verlust der Vulva. Und so versuchte man im nächsten Schritt, die Vulvektomie durch die sog. radikale lokale Exzision zu ersetzen.

Die folgenden stadiengerechten Empfehlungen berücksichtigen diese zurückgenommene lokale Radikalität und begründen sie mit „best available evidence“. Zum Ausmaß der inguinalen Lymphonodektomie wird auf den Abschnitt „Operative Therapie der Lymphabflusswege“ verwiesen.

## Definitionen

### *Lokale radikale Exzision*

Exzision des Tumors allseitig im makroskopisch Gesunden. Eine ausgedehnte Exzision kann auch als partielle Vulvektomie bezeichnet werden.

### *(Radikale) Vulvektomie*

Resektion der großen und kleinen Labien, der Klitoris und der hinteren Kommissur nach Anlegen der äußeren und der inneren Umschneidungsfigur im makroskopisch Gesunden.

Nach wie vor gibt es keine verbindlichen anatomischen Definitionen, die eine zuverlässige Beschreibung der angeführten Prozeduren erlauben, wenngleich es wissenschaftliche Bemühungen gibt, diesem Missstand abzuhelpfen [5]. Damit fehlen aber auch Studien, die untersucht hätten, wie sich in Abhängigkeit definierter Prozeduren die Rezidivrate oder das Überleben verhalten.

Zur Ausschneidung im Gesunden gilt der allgemeine Grundsatz: Je größer der Abstand zwischen Tumor- und Resektionsrand, desto geringer die Wahrscheinlichkeit eines lokalen Rezidivs. Dies konnte für das Vulvakarzinom in der Untersuchung von Heaps et al. [4] ebenfalls nachgewiesen werden. Obwohl die Auswertung in der logistischen Regressionsanalyse einen Schwellenwert von 4,8 mm für den tumorfreien Resektionsrand ergab, um ein Lokalrezidiv möglichst genau vorherzusagen, und obwohl die weitere Analyse zeigte, dass bei einer Schwelle von  $\geq 8$  mm kein Lokalrezidiv zu beobachten war, empfehlen die Autoren pragmatisch einen freien Resektionsrand von 10 mm, denn damit sei auch der unvermeidlichen Schrumpfung durch die Fixierung des Gewebes Rechnung getragen. So ist es im Einzelfall möglich, nach entsprechender Aufklärung der Patientin über das höhere Rezidivrisiko, auch sehr knappe Abtragungsränder zu akzeptieren, um zum Beispiel die Resektion der Klitoris oder des Orificium urethrae externum zu vermeiden. Die Forderung, im Gesunden zu reseziieren, bezieht sich nicht nur auf den invasiv wachsenden Tumor, sondern schließt allfällige unmittelbar an den Tumor grenzende, intraepitheliale neoplastische Veränderungen (VIN) mit ein.

## Stadium T1 und T2

### **Statements**

- Lokale operative Therapie beim unifokalen Vulvakarzinom T1a–T2 ist die radikale lokale Exzision.

Die radikale lokale Exzision scheint nach einer Cochrane-Übersicht [1] eine sichere Alternative zur radikalen Vulvektomie zu sein. Denn obwohl eine Studie [2] bei 2 cm breitem Resektionsrand 12 % Lokalrezidive beobachtete, starb keine Patientin am Lokalrezidiv. Die zweite Studie [3] mit 3 cm breitem Resektionsrand bei Tumoren mit maximal 1 cm Durchmesser beobachtete keine Lokalrezidive.

## Stadium T3/T4

### Statements

- ❑ Therapieoptionen im Stadium T3/T4 sind die Operation, die primäre Radiochemotherapie bzw. die neoadjuvante Radiochemotherapie gefolgt von der Operation. Wichtig ist die interdisziplinäre Diskussion, um der Patientensituation gerecht zu werden.
- ❑ Im Stadium T3/T4 stellt eine primäre Radiochemotherapie die Möglichkeit zum Organerhalt dar. Eine neoadjuvante Radiochemotherapie kann eingesetzt werden, um die Radikalität der nachfolgenden Operation einzuschränken.
- ❑ Sollte eine Vulvektomie erforderlich sein, so gilt die Empfehlung: Die Drei-Schnitt-Technik, d. h. Vulvektomie und Lymphonodektomie von separaten Schnitten aus, ist der En-bloc-Technik vorzuziehen.

Über die verschiedenen Therapieverfahren ist die Patientin eingehend aufzuklären. Dabei sollte eine besondere Berücksichtigung folgender Faktoren erfolgen:

- Nebenerkrankungen
- Allgemeinzustand
- zu erwartende Nebenwirkungen der Therapie
- Erwartung der Patientin an die Therapie

Stadium T3 bedeutet Übergreifen des Tumors auf distale Urethra, Vagina und/oder Anus. Die große Variation der Befundkonstellationen in diesem Tumorstadium erklärt das breite Spektrum der therapeutischen Empfehlungen, die von der lokalen Exzision bis zur Vulvektomie reichen, jeweils mit Erweiterung der Resektion in Richtung der mitbetroffenen angrenzenden Strukturen.

Die Resektion des distalen Urethradrittels hat in aller Regel keine Harninkontinenz zur Folge.

Bei Mitbefall des Anus soll präoperativ geklärt werden, ob eine kontinenserhaltende Resektion möglich ist. Die Patientin muss ansonsten über die Anlage eines

Anus praeter oder über die Möglichkeit einer primären Radiochemotherapie mit Kontinenserhaltung aufgeklärt werden. Bei lokal fortgeschrittenen Tumoren kann die neoadjuvante Radiochemotherapie [7] eingesetzt werden, um der Patientin einen Organ- bzw. Funktionserhalt von Blase und/oder Darm zu ermöglichen bzw. exenterative Eingriffe zu umgehen. Bei der Therapieentscheidung sind die potenzielle Toxizität der Radiochemotherapie und das zu erwartende funktionelle Ergebnis abzuwägen.

Insbesondere bei fortgeschrittenen Tumoren sollte das Vorgehen interdisziplinär in der Tumorkonferenz besprochen werden.

Die Rate an Wundheilungsstörungen ist bei der Drei-Schnitt-Technik geringer. Obwohl die Studien zu dieser Technik wegen großer methodischer Mängel schwierig zu interpretieren sind, wurden sie in einer Cochrane-Übersicht [1] zur Berechnung der Rate von sog. Hautbrückenmetastasen zusammengefasst. Danach beträgt diese Rate 1 % (3 von 303 Patientinnen), die im Hinblick auf den großen Vorteil der geringeren postoperativen Komplikationen wohl verantwortet werden kann.

Stadium T4 bedeutet Übergreifen des Tumors auf Blase und/oder Rektum und/oder Knochen. Wenngleich bei Blasen- oder Rektuminfiltration eine Vulvektomie mit vorderer oder hinterer Exenteration möglich sein kann, bietet sich in solchen Situationen die neoadjuvante Radiochemotherapie an, da so die Kontinenz erhalten werden kann. Eine sekundäre Tumoresektion ist bei inkompletter Remission angezeigt.

Bei Übergreifen auf den Knochen muss im Einzelfall entschieden werden, ob hier chirurgisch, radio(chemo)therapeutisch oder in Kombination der Methoden vorzugehen ist. Die Empfehlung zur neoadjuvanten Radiochemotherapie gilt auch für primär inoperable Vulvakarzinome.

Insgesamt ist für die Auswahl der Therapie die zu erwartende Gesamtbehandlungstoxizität entscheidend. Dabei sollte die neoadjuvante Radiochemotherapie insbesondere dann indiziert werden, wenn durch ihren Einsatz Operabilität oder Kontinenserhalt erreichbar erscheinen.

## Operative Therapie der Lymphabflusswege

### Statements

- ❑ Standard ist die systematische inguino-femorale Lymphonodektomie.
- ❑ Beim T1a-Karzinom (Infiltrationstiefe 1 mm und weniger) und dem Basalzellkarzinom ist die inguino-femorale Lymphonodektomie obsolet, beim verrukösen Karzinom in der Regel nicht indiziert.
- ❑ Ab einer Infiltrationstiefe von mehr als 1,0 mm ( $\geq$  pT1b) ist eine systematische inguino-femorale Lymphonodektomie obligat.
- ❑ Bei lateralem T1-Karzinom und freien ipsilateralen Lymphknoten kann auf eine kontralaterale Lymphonodektomie verzichtet werden. Wenn das Karzinom weniger als 1 cm an die Medianlinie heranreicht, ist die bilaterale inguino-femorale Lymphonodektomie Standard.
- ❑ Eine Sentinellymphonodektomie sollte nur unter strengen Qualitätsanforderungen und nach intensiver Patientinnenaufklärung auch über eine möglicherweise erhöhte Rezidivrate mit schwerwiegenden Folgen durchgeführt werden. Grundsätzlich kann eine Sentinellymphonodektomie nur beim T1–T2-Vulvakarzinom  $\leq$  4 cm Durchmesser mit klinisch und sonographisch nicht suspekten Leistenlymphknoten durchgeführt werden.
- ❑ Die Behandlung der pelvinen Lymphknoten ist indiziert bei
  - 3 oder mehr positiven unilateralen Leisten-LK
  - Kapseldurchbruch in den Leisten-LK
  - Makrometastase  $>$  10 mm

Der Lymphabfluß der Vulva verläuft über die Leisten-Lymphknoten. Darunter versteht man die oberflächlichen sog. inguinalen Lymphknoten (LK), die auf der Fascia cribrosa im Trigonum femorale unter- und oberhalb des Leistenbandes gelegen sind. Diese LK können auch lateral der Beingefäße liegen. Zu den Leisten-LK gehören auch die tieferen LK unter der Fascia cribrosa, die auch als femorale LK bezeichnet werden. Sie liegen in der Regel nur medial der Gefäße, lateral des femoralen Gefäßstranges sind keine LK zu finden. Hier sollte möglichst keine Präparation durchgeführt werden, da lateral der Arteria femoralis der Nervus femoralis verläuft und Schädigungen tunlichst vermieden werden sollten.

## Ausmaß der Lymphonodektomie

In mehreren Untersuchungen wurden Patientinnen lediglich oberflächlich inguinal lymphonodektomiert [8, 9, 28, 42].

Es traten in 4–8 % Leistenrezidive auf, während bei der systematischen inguino-femorale Lymphonodektomie nur eine Leistenrezidivrate von 0,8 % beschrieben wurde. Die Leistenrezidive waren überwiegend tiefe femorale Rezidive, obwohl die oberflächlichen LK negativ waren [17, 26, 35, 38].

Bei einer systematischen inguino-femorale Lymphonodektomie sollen mindestens 6 Lymphknoten pro Seite entfernt werden [45].

Ein separater Lymphabfluss direkt von der Vulva, speziell von der periklitridalen Region, in die pelvinalen LK ist nicht anzunehmen, sodass keine Skip-Metastasen zu befürchten sind und die Behandlung der Lymphabflusswege bei negativen Leistenlymphknoten die Beckenlymphknoten nicht berücksichtigen muss.

Weder das FIGO-Stadium noch der oberflächliche Tumordurchmesser korrelieren befriedigend mit der Lymphknotenmetastasierung [18, 20, 26].

Die Infiltrationstiefe weist bei den Plattenepithelkarzinomen dagegen eine eindeutige Korrelation zur Wahrscheinlichkeit einer Lymphknotenmetastasierung auf. Tumoren mit einer Infiltrationstiefe von 1 mm oder weniger zeigen keine Lymphknotenmetastasen [6, 19, 21, 25, 31, 34, 39, 40, 43, 49].

*Tabelle 3.* Lymphknotenmetastasierungshäufigkeit in Abhängigkeit von der Tumordinfiltrationstiefe.

Invasionstiefe (mm)	Pat.	Anzahl mit N+	% mit N+
≤ 1,0	<b>163</b>	<b>0</b>	<b>0</b>
1,1–2,0	145	11	7,6
2,1–3,0	131	11	8,3
3,1–5,0	101	27	26,7
> 5,0	38	13	34,2
	578	62	10,7

## Kontralaterale LK bei lateral gelegenen Tumoren

Nach einer größeren Literaturzusammenstellung fanden sich bei lateralen T1-Vulvakarzinomen mit freien ipsilateralen Lymphknoten kontralateral nur in 0,4 % Lymphknotenmetastasen [10, 19, 21, 27, 31, 34, 43, 48].

Allerdings gibt es Daten zu kontralateralen Rezidiven nach ipsilateraler Lymphonodektomie, die eine Rate von 2,6 % bei 192 beobachteten Verläufen zeigen [1, 9, 12, 30, 42, 44]. Dieser Wert ist zwar höher als die primäre Findungsrate von 0,4 %, stellt jedoch noch nicht die Grundlage für eine allgemeine Empfehlung zur grundsätzlichen bilateralen Lymphonodektomie dar [3].

## Komplikationen der inguino-femorale Lymphonodektomie

Die inguino-femorale Lymphonodektomie ist mit erheblicher Morbidität verbunden [4, 16, 24, 30, 33, 41]:

- Wundheilungsstörungen in 14–44 %
- Lymphozelen in 30 %
- Lymphödem (therapiepflichtig) des Beines in 20–69 %

## Sentinellymphonodektomie

Die hohe Komplikationsrate der systematischen inguino-femorale Lymphonodektomie hat zu ersten Studien über die Sentinellymphonodektomie an der Vulva geführt [37].

Die Studien zur Sentinellymphonodektomie beim Vulvakarzinom haben eine sehr hohe Detektionsrate und Sensitivität ergeben, aber es ist auch eine relevante Rate falsch-negativer Befunde vorhanden und es sind mehrere Leistenrezidive nach alleiniger Sentinellymphonodektomie beschrieben [2, 5, 12, 13, 14, 15, 32, 38]. Eine Beobachtungsstudie, in der bei Patientinnen mit einem negativen Sentinellymphknoten auf eine komplette inguino-femorale Lymphonodektomie verzichtet wurde, hat eine Rezidivrate von 2,3 % bei allerdings noch relativ kurzer Nachbeobachtungszeit ergeben [47]. Dadurch erscheint unter bestimmten Voraussetzungen eine alleinige Sentinellymphonodektomie vertretbar. Als wesentliche Bedingung sollte eine ausgewiesene Expertise des gesamten Teams, insbesondere des Operateurs vorhanden sein. Dabei sollten 10 nachgewiesene Sentinellymphonodektomien beim Vulvakarzinom als Mindestvoraussetzungen angesehen werden. Aufgrund der schlechten Prognose eines inguinalen Rezidivs muss die Patientin über das Verfahren umfassend aufgeklärt werden. Nachdem in der oben genannten Beobachtungsstudie über 40 % der befallenen Sentinellymphknoten erst im immunhistologischen Ultrastaging entdeckt wurden, muss auch die Möglichkeit einer Zweitoperation zur systematischen Lymphonodektomie erwähnt werden.

---

Grundsätzlich ist die Durchführung eines Ultrastaging und ein gesichertes Follow-up erforderlich.

### Pelvine Lymphknoten

Pelvine LK-Metastasen sind insgesamt selten. Sie finden sich in weniger als 10 % aller Vulvakarzinome und in weniger als 2 % aller Vulvakarzinome der Stadien T1 und T2 [7, 20, 27, 29, 31, 46].

Die Indikation zur Erweiterung der Lymphonodektomie (kontralateral, pelvin) kann sowohl zweizeitig als auch einzeitig mit Schnellschnittdiagnostik erfolgen.

Folgende Therapieoptionen für die pelvinen Lymphknoten sind möglich:

- Operation
  - extraperitoneale ipsilaterale Lymphonodektomie [11, 20, 22, 36]
  - laparoskopische Lymphonodektomie [29]
  - Lymphonodektomie per Laparotomie

### Radiotherapie

Die zur Klärung der optimalen Therapie der pelvinen Lymphknoten durchgeführte prospektiv randomisierte Studie der GOG erbrachte aufgrund inkonsistenter Daten keinen eindeutigen Vorteil für Operation oder Radiotherapie, nachdem die radiotherapierten Patientinnen ein besseres Überleben, aber eine höhere pelvine Rezidivrate als die operierte Gruppe aufwiesen und die operierten Patientinnen trotz inguinaler Metastasierung keine Radiotherapie der Leiste erhielten [23]. Nachdem bei Patientinnen mit histologisch gesicherten inguinalen Lymphknotenmetastasen ein ca. 30%iges Risiko für pelvine Lymphknotenmetastasen besteht, kann die pelvine Lymphonodektomie den 70 % der Patientinnen ohne pelvine Metastasen die Beckenbestrahlung ersparen. Das Zielvolumen kann dann auf die Leisten beschränkt und unnötige Toxizität vermieden werden. Im Falle positiver pelviner Lymphknoten besteht die Indikation zur adjuvanten Radiotherapie der pelvinen Lymphabflusswege [29].

Das periklitoridale Karzinom ist keine eigenständige Indikation für die Behandlung der pelvinen Lymphknoten.

Bei deutlich vergrößerten, metastatisch befallenen Leistenlymphknoten sollte eine operative Therapie der Leiste erfolgen. Dabei ist unklar, ob eine systematische Lymphonodektomie oder nur die Entfernung aller vergrößerten Lymphknoten im Rahmen eines multimodalen Therapiekonzeptes durchgeführt werden muss.

## 7 Radiotherapie und Radiochemotherapie

### Statements

- ❑ Die primäre Radiochemotherapie verkleinert die Tumorgröße und verbessert die Operabilität bei großen Primärtumoren.
- ❑ Indikationen für eine adjuvante inguinale Radiotherapie sind
  - 3 und mehr metastasierte Lymphknoten
  - Kapselüberschreitung
  - Metastase > 10 mm

### Primäre Strahlentherapie

Die alleinige Strahlentherapie invasiver Vulvakarzinome beschränkt sich auf medizinisch nicht operable Patientinnen mit palliativer Zielsetzung. Die Dosis im Bereich des Primärtumors sollte 60 bis 70 Gy und im Bereich der inguinalen Lymphknoten (klinisch N0) 50 Gy betragen [1].

### Primäre Radiochemotherapie

In Analogie zur Behandlung anderer Plattenepithelkarzinome wird auch beim lokal fortgeschrittenen Vulvakarzinom die kombinierte Radiochemotherapie eingesetzt. Verwendet werden vor allem 5-Fluorouracil in Kombination mit Cisplatin oder Mitomycin C. Allerdings weisen die vorliegenden Studien eine erhebliche Variabilität bezüglich der Chemotherapie- und Radiotherapieschemata auf. Durch eine Radiochemotherapie kann bei Patientinnen mit lokal fortgeschrittenen Vulvakarzinomen in 63–92 % eine Tumorreduktion bewirkt und so ein operabler Zustand erreicht werden. Ferner kann bei ungünstig lokalisierten Tumoren, die nur durch eine Exenteration resektabel wären (z. B. bei Befall der proximalen Urethra, des Anus oder des Rektums), ein ultraradikaler Eingriff vermieden werden [2].

Die kombinierte Radiochemotherapie zeigt Komplettremissionen in 45–80 %. Die meisten Autoren haben auch bei komplettem Ansprechen auf die Radiochemotherapie eine operative Maßnahme folgen lassen (Vulvektomie, inguinale Lymphonodektomie, lokale Exzision) [2, 3]. Die akute Toxizität vor allem im Bereich

---

der Haut kann erheblich und für die in der Mehrzahl älteren Patientinnen sehr belastend sein [2].

Ob eine alleinige primäre Radiochemotherapie mit Dosisescalation einer präoperativen Radiochemotherapie gefolgt von z. B. lokaler Exzision vorzuziehen bzw. gleichwertig ist, wird kontrovers diskutiert.

Nachdem trotz klinisch kompletter Remission im Tumorbett zum Teil Resttumor nachgewiesen werden konnte, sollte eine Resektion des Tumorbetts erwogen werden. Ob eine Verbesserung des Gesamtüberlebens resultiert, ist bislang unklar [4–6].

Bei klinisch unauffälligen Leisten (cN0) scheint nach der vorliegenden Datenlage der Verzicht auf die inguino-femorale Lymphonodektomie vertretbar.

Bei partieller Remission sollte der Resttumor mit gesundem Randsaum von 10 mm lokal radikal exzidiert werden.

Eine bessere Schonung von Rektum, Blase und Dünndarm sowie eine Applikation höherer Dosen kann vermutlich durch die IMRT (intensitätsmodulierte Radiotherapie) erreicht werden [7].

### **Adjuvante Strahlentherapie**

Die Empfehlung zur postoperativen Strahlentherapie gilt insbesondere für R1- oder nur knapp R0-resezierte (< 10 mm Sicherheitsränder) Tumoren, wenn keine Nachresektion möglich ist [1]. Wurden inguinal keine metastatisch befallenen Lymphknoten gefunden (pN0), ist eine Bestrahlung der Leisten nicht erforderlich.

Durch eine 1986 von der GOG veröffentlichte Studie konnte nachgewiesen werden, dass Patientinnen mit Lymphknotenmetastasen von einer adjuvanten Strahlentherapie profitieren [8]. Es wird seither empfohlen, bei Befall von drei und mehr Lymphknoten entweder eine Strahlentherapie der inguinalen und pelvinen Lymphabflusswege (45–50 Gy) oder eine pelvine Lymphonodektomie in Kombination mit einer inguinalen Radiotherapie durchzuführen. Letzteres Vorgehen erspart den Patientinnen mit positiven inguinalen, aber negativen pelvinen Lymphknoten eine Beckenbestrahlung, von der sie nicht profitieren und behält diese nur den pelvin positiven Patientinnen vor.

Eine Dosisescalation auf ca. 56–58 Gy oder eine zusätzliche Chemotherapie bei Vorliegen von Risikofaktoren (extrakapsuläre Extension, R1-Resektion) kann allerdings ohne klare Datengrundlage erwogen werden.

Bei Befall von 1–2 inguinalen Lymphknoten und fehlendem Hinweis auf extrakapsuläre Invasion wird mehrheitlich der Verzicht auf eine adjuvante Strahlentherapie empfohlen.

## 8 Supportive Therapie

### Statements

- Eine leitliniengerechte Supportivtherapie zur Prophylaxe und Minimierung therapie- oder tumorbedingter Symptome ist erforderlich.

### Allgemeine Nebenwirkungen

Die Supportivtherapie ist ein integraler Bestandteil des Behandlungskonzeptes. Die Nebenwirkungen können als akute Veränderungen während bzw. direkt im Anschluss an die Therapie oder als Spätfolgen auftreten. Häufig ist ein interdisziplinäres Vorgehen notwendig. (Bezüglich der detaillierten Empfehlungen wird auf die ISTO-Leitlinie Supportivtherapie verwiesen.)

### Lokale Nebenwirkungen

*Enteritis* (siehe auch ISTO-Leitlinie Supportivtherapie)

Durch eine individuelle 3-D-gestützte Bestrahlungsplanung kann das Volumen der Mukosa im Bestrahlungsfeld reduziert werden. Bei radiogener Enteritis wird eine fettarme, glutaminreiche Diät, ggf. mit Zusatz von Vitamin-E-Präparaten empfohlen [8]. Die Therapie der Enteritis ist wie auch bei der Chemotherapie symptomatisch mit Loperamid, Spasmolytika und Anticholinergika [1]. Bei therapierefraktären Situationen wird Octreotid angewendet [6, 10], bei Nachweis von Clostridiumtoxin im Stuhl orales Metronidazol oder Vancomycin.

*Proktitis* (siehe auch ISTO-Leitlinie Supportivtherapie)

Eine medikamentöse Prophylaxe der radiogenen Proktitis ist nicht bekannt. 5-ASA ist aufgrund erhöhter Komplikationsraten während der Strahlentherapie im Abdomen kontraindiziert. Die akute Proktitis kann topisch mit Butyraten therapiert werden [15]. Die Behandlung der späten radiogenen Veränderungen des Rektums ist eine interdisziplinäre Aufgabe. Es liegen einzelne Daten zu endoskopischen Verödungen vor [14]. Bei Therapieversagen können lokale antiphlogistische Behandlungen und Einläufe mit Sucralfat (2 x 2 g in 20 ml Wasser Susp./Tag), Natrium-Pentosanpolysulfat oder Metronidazol mit Kortison erfolgen [3, 9]. Diese

Therapien sollten in erfahrenen Zentren durchgeführt werden. Bei therapierefraktären Fällen kann eine hyperbare Sauerstofftherapie erwogen werden [7].

### *Zystitis*

Im Vordergrund steht die symptomatische Behandlung der Beschwerden mittels Analgesie und Spasmolyse (Metamizol, zentral wirksame Analgetika, Buscopan). Eine Alkalisierung des Harns sowie die Eisensubstitution bis hin zu Transfusionen bei rezidivierenden Mikro- und Makrohämaturien ergänzen die Therapie. Bakterielle Superinfektionen erfordern eine entsprechende antibiotische Therapie. Weitere Informationen siehe einschlägige Literatur [4, 5, 11, 13].

### *Sekundäres Lymphödem*

Die Effizienz der manuellen Lymphdrainage gilt beim Lymphödem ebenso als gesichert wie die Notwendigkeit einer Kompressionstherapie. Die Frequenz und Dauer dieser kombinierten Maßnahmen richten sich nach dem Lymphödemstadium I–III und sollten nach Ausschluss der Kontraindikationen durchgeführt werden [16].

### *Vaginaltrockenheit und Vaginalstenose*

Die radiogen- und/oder chemotherapieinduzierte Trockenheit der Vagina kann beim Vulvakarzinom durch die Applikation von lokalen Östrogenen oder inerten Gleitgelen vermindert werden. Vier bis sechs Wochen nach Ende einer Strahlentherapie, die die Vaginalregion einbezogen hat, sollte durch eine mechanische Dilatation (Vaginaldilatoren, Dexpanthenoltampons) eine Prophylaxe der Vaginalstenose erfolgen [2, 17].

### *Sexuelle Funktionsstörungen*

Die Patientinnen sollten über Auswirkungen der Therapie auf ihr Sexualleben und über die Möglichkeiten prophylaktisch-therapeutischer Maßnahmen (z. B. vaginale Dilatation) ausreichend informiert werden (siehe Kapitel „Aufklärung der Patientin“) [12].

## 9 Psychoonkologische Maßnahmen

### Statements

- ❑ Die psychoonkologische Betreuung von Patientinnen mit Vulvakarzinom ist ein integraler Bestandteil der onkologischen Diagnostik, Therapie, Rehabilitation und Nachsorge und stellt eine interdisziplinäre Aufgabe dar.
- ❑ Die Patientin sollte frühzeitig über die Möglichkeit der stationären und ambulanten psychoonkologischen Hilfestellung informiert werden und bei Bedarf eine qualifizierte psychoonkologische Betreuung erhalten.
- ❑ Die Lebensqualität der Patientin ist während der Therapie, Rehabilitation und der Nachsorge regelmäßig zu beurteilen, auch um einen möglichen psychoonkologischen Handlungsbedarf zu beurteilen.

Die Berücksichtigung psychosozialer Aspekte ist ein integraler Bestandteil der Betreuung im gesamten Krankheitsverlauf. Die Konzepte psychoonkologischer Maßnahmen bei Patientinnen mit Vulvakarzinom entsprechen den an anderer Stelle ausgeführten diagnoseübergreifenden Leitlinien psychoonkologischer Beratung und Behandlung erwachsener Krebspatienten.

An dieser Stelle sollen daher nur die wichtigsten Aspekte ausgeführt werden. Die Patientin ist zum frühestmöglichen Zeitpunkt auf psychosoziale Behandlungs- und Unterstützungsmöglichkeiten hinzuweisen, insbesondere auf psychoonkologische (PO) Behandlungsmöglichkeiten inklusive Paar- und Sexualberatung, Selbsthilfegruppen sowie sozialrechtliche Beratung.

Die psychoonkologische Versorgung der Patientinnen beinhaltet eine patientengerechte Information und Beratung, eine qualifizierte psychologische Diagnostik und Bedarfsfeststellung sowie eine gezielte psychoonkologische Behandlung zur Unterstützung bei der Bewältigung der Erkrankungs- und Behandlungsfolgen. Inhalt und Ausmaß der psychoonkologischen Diagnostik und Interventionen sind am individuellen Bedarf der Patientin auszurichten. Falls es die Patientin wünscht, können ihr Partner oder Angehörige zu jedem Zeitpunkt im Krankheitsverlauf in die Betreuung miteinbezogen werden (siehe LL Psychosoziale Versorgung, in Entwicklung).

## 10 Rehabilitation

### Statements

- ❑ Alle Patientinnen sind über die gesetzlichen Möglichkeiten zu Anschlussheilbehandlung, Regelheilbehandlung und ambulanten Reha-Angeboten eingehend zu informieren und zu beraten.

Der Rehabilitationsbedarf im somatischen und psychosozialen Bereich ergibt sich aus der Feststellung der Krankheits- und Behandlungsfolgestörungen in Orientierung an Einteilungsprinzipien der ICF-Klassifikation der WHO (2001). Diese lassen sich in Funktionsstörungen, Fähigkeitsstörungen, Beeinträchtigungen sowie Kontext- und Risikofaktoren detaillierter unterscheiden und auch kodiert erfassen.

Am häufigsten sind genitale Atrophieerscheinungen mit radiogener Komponente als Dyspareunie, Lymphödeme der unteren Extremitäten, radiogene Reaktionen von Ureter, Harnblase und Darm und Hormonausfallserscheinungen.

Bei Vorliegen von Beeinträchtigungen im Sinne einer Rehabilitationsbedürftigkeit kann nach den gesetzlichen Bestimmungen (SGB V, VI, IX) binnen zwei Wochen nach Beendigung der Primärtherapie eine Anschlussheilbehandlung in einer geeigneten Rehabilitationsklinik aufgenommen werden. Alternativ kann auch eine sog. Regelheilbehandlung binnen zwei Jahren nach Primärtherapie über die gesetzlichen Renten- oder Krankenversicherungen beantragt und genehmigt werden. Alle Patientinnen sind über die gesetzlichen Möglichkeiten zu Anschlussheilbehandlung, Regelheilbehandlung und ambulanten Reha-Angeboten durch den jeweils behandelnden Arzt eingehend zu informieren und zu beraten.

Die Rehabilitationsfähigkeit ergibt sich aus einer positiven Motivation der Patientin und der körperlichen und psychischen Fähigkeit, die angebotenen Reha-Programme zielorientiert zu nutzen.

Eine ergebnisorientierte Rehabilitation sollte hierzu je nach Notwendigkeit individuelle Therapieziele aus somatischen, funktionsbezogenen, sozialen, edukativen und psychoonkologischen Bereichen auswählen.

Neben spezifischen symptomatischen oder funktionellen Behandlungen erfolgen krankheitsorientierte edukative Begleitprogramme sowie ggf. eine sozialmedizinische Leistungsbeurteilung und berufsorientierte Leistungserprobung bezogen auf

den bisher ausgeübten Beruf und den allgemeinen Arbeitsmarkt. Der gesetzliche Auftrag lautet „Rehabilitation vor Rente!“. Rechtzeitig innerhalb der gesetzlichen Frist einer maximalen Krankengeldfortzahlung von 18 Monaten können Fragen bezüglich einer evtl. Erwerbsfähigkeit oder Berufsunfähigkeit eingehend geklärt und die Patientinnen sozial abgesichert werden.

Globales Gesamtziel der Rehabilitation ist die Wiedererlangung eines körperlichen, seelischen und sozialen Wohlbefindens. Bei bleibenden Krankheitsfolgen soll durch Begleitung und Betreuung Hilfestellung gegeben werden, unvermeidliche Behinderungen und Beschwerden zu akzeptieren oder zu kompensieren und das Leben wieder zur eigenen Zufriedenheit eigengestalterisch zu führen. Unterstützen können hier Krebs-Selbsthilfegruppen oder -sportgruppen.

## 11 Nachsorge

### Statements

- ❑ **Obligat:**
  - Krankheitsspezifische Anamnese [2]
  - Symptom-Anamnese: Narben- und Stenosisierungssymptomatik, Miktionsanomalien, sexuelle Störungen, Stimmungsschwankungen, selbst palpiertem Tumor, Schmerzen, Pruritus, Fluor, Blutung, Beinödeme, -schwellneigung
  - Klinische Untersuchung:
    - Inspektion und Palpation des äußeren und inneren Genitale inkl. der inguinalen Lymphabflussgebiete und des Rektums
    - Spekulumuntersuchung (ggf. Zervixzytologie)
- ❑ **Fakultativ:**
  - Kolposkopie der Vulva und Vagina (Portio)
  - großzügige Entnahme von Biopsien
  - Bildgebung: Der routinemäßige Einsatz bildgebender Verfahren ist nicht indiziert, kann aber bei unklaren bzw. rezidivverdächtigen Situationen hilfreich sein [3].
  - Eine Bestimmung des Tumormarkers (SCC) ist in der Nachsorge nicht indiziert.

### Ziel

Ziel der Nachsorge ist die Diagnose therapiebedingter Nebenwirkungen (z. B. Narbensymptomatik, Vaginal- und Urethraströmung, Dys-, Aparenie, Harnstrahlabweichungen) und psychosozialer Auswirkungen der Erkrankung und der Therapie (z. B. sexuelle Störungen). Des Weiteren sollten Rezidive frühzeitig erkannt werden.

Damit kann die Behandlung eingeleitet und die Lebensqualität der Betroffenen möglicherweise positiv beeinflusst werden. Das frühestmögliche Erkennen eines Rezidivs hat zum Ziel, dieses in einer noch resektablen Ausdehnung zu identifizieren, ohne dass diesbezüglich ein messbarer Effekt auf die Mortalität und Morbidität nachgewiesen werden konnte [1].

*Tumormarker* (SCC) weisen für den Nachweis von Lokalrezidiven eine unbefriedigende Sensitivität und Spezifität auf und sind nicht als Routine-Screening-Methode in der Nachsorge indiziert [4–7].

Allenfalls bei Vorliegen einer metastasierten Situation können sie Hinweise auf ein Therapieansprechen geben [4].

### **Nachsorgeintervalle**

Empfehlenswert ist in Anlehnung an die Rezidivwahrscheinlichkeit eine zunächst engmaschigere Nachsorge in den ersten 3 Jahren (alle 3 Monate), in den folgenden 2 Jahren dann 6-monatliche und ab dem 5. Nachsorgejahr jährliche Kontrollen. Abweichungen hiervon sind individuell zu überprüfen und abhängig vom klinischen Befund.

*Tabelle 4.* Nachsorgeintervalle.

Intervall (Jahre)	Frequenz (Monate)	Obligate Untersuchungen	Symptombezogene Untersuchung	Bemerkung
1–3	3-monatlich	Anamnese klinische Untersuchung Kolposkopie	Ultraschall CT Röntgen	bei susp. Bezirk Biopsie
4–5	6-monatlich	Anamnese klinische Untersuchung Kolposkopie	Ultraschall CT Röntgen	bei susp. Bezirk Biopsie
≥ 6	12-monatlich	Anamnese klinische Untersuchung Kolposkopie	Ultraschall CT Röntgen	bei susp. Bezirk Biopsie

## 12 Rezidiv/Metastasen

### Statements

- ❑ Beim Vulvoperinealrezidiv ist die Behandlung abhängig von der Primärtherapie. Als operative Maßnahmen kommen die einfache Exzision in sano oder eine Vulvektomie bis hin zu exenterierenden Eingriffen in Betracht.
- ❑ Beim inguinalen und pelvinen Rezidiv können grundsätzlich die Operation, die Radiotherapie und die Chemotherapie alleine oder in Kombination angewendet werden. Sofern keine Kontraindikationen gegen eine Radiochemotherapie vorliegen, sollte diese einer alleinigen Radiotherapie vorgezogen werden. Unabhängig von der Therapie ist die Prognose der Patientin schlecht.

### Allgemeine Aspekte

Die Inzidenz von Lokalrezidiven beim Vulvakarzinom ist hoch und liegt bei über 30 %. Der wichtigste Prognosefaktor im Hinblick auf das vulvo-perineale Lokalrezidiv ist ein tumorfreier histologischer Resektionsrand von mindestens 8 mm (entspricht 10 mm am nicht fixierten OP-Präparat). Wurde dieser nicht eingehalten, ist mit einer höheren Lokalrezidivhäufigkeit von ca. 50 % zu rechnen. Des Weiteren sind Multifokalität und Lymphangiosis mit einem erhöhten Rezidivrisiko assoziiert [3–5].

### Vulvoperinealrezidiv

Lokalrezidive im Vulvoperinealbereich sind prognostisch deutlich besser als Lymphknotenrezidive. Letztere treten im Allgemeinen früher auf als Lokalrezidive (7 Monate versus 3 Jahre mediane rezidivfreie Zeit). Die Fünfjahresüberlebensrate bei Frührezidiven innerhalb von 20 Monaten ist deutlich niedriger als bei Intervallen über 20 Monaten (28 % versus 68 %). Vulvakarzinome bei älteren Frauen zeigen häufig mehrere Lokalrezidive, ohne systemisch zu streuen [6, 8, 10].

Beim Vulvoperinealrezidiv ist das Vorgehen abhängig von der Art der Primärtherapie und von der individuellen klinischen Situation. Die Maßnahmen sollen

---

tumoradaptiert durchgeführt und am Allgemeinzustand der Patientin orientiert werden. Operative Maßnahmen umfassen das Spektrum von der einfachen Exzision in sano über eine komplettierende Re-Vulvektomie bis hin zu exenterierenden Eingriffen.

Für die Rezidivoperation gelten die gleichen Radikalitätsprinzipien wie für die Primäroperation. Zur Therapie des Vulvakarzinomrezidivs liegen keine Studien vor, die die verschiedenen Verfahren unmittelbar miteinander vergleichen.

Beim isolierten vulvären Lokalrezidiv erscheint die lokale radikale Resektion als Therapie der Wahl [1, 2, 7, 8, 11].

Plastische Rekonstruktionen mit lokalen und myokutanen Lappenplastiken verbessern das Therapieergebnis insbesondere bei komplexem Ausgangsbefund und Zustand nach vorangegangener Strahlentherapie. Bei Beteiligung von Nachbarorganen wie Harnblase oder Anus/Rektum ist eine exenterative Operation in Abhängigkeit vom Allgemeinzustand der Patientin zu diskutieren. *Miller et al.* berichten eine Fünfjahresüberlebensrate von 38 % bei allerdings kleiner Fallzahl. Alternativ kann die Radiotherapie oder die Radiochemotherapie zum Einsatz kommen. Sofern keine Kontraindikationen gegen eine Radiochemotherapie vorliegen, sollte diese einer alleinigen Radiotherapie vorgezogen werden. Rationale für diese klinische Erwägung ist ein Analogieschluss aus den Ergebnissen der Primärtherapie.

### **Inguinales Rezidiv**

Beim Nachweis eines inguinalen Rezidivs sollte eine bildgebende Staginguntersuchung auf hämatogene und lymphogene Metastasen (pelvin, paraaortal, mediastinal, Skalenus) stattfinden.

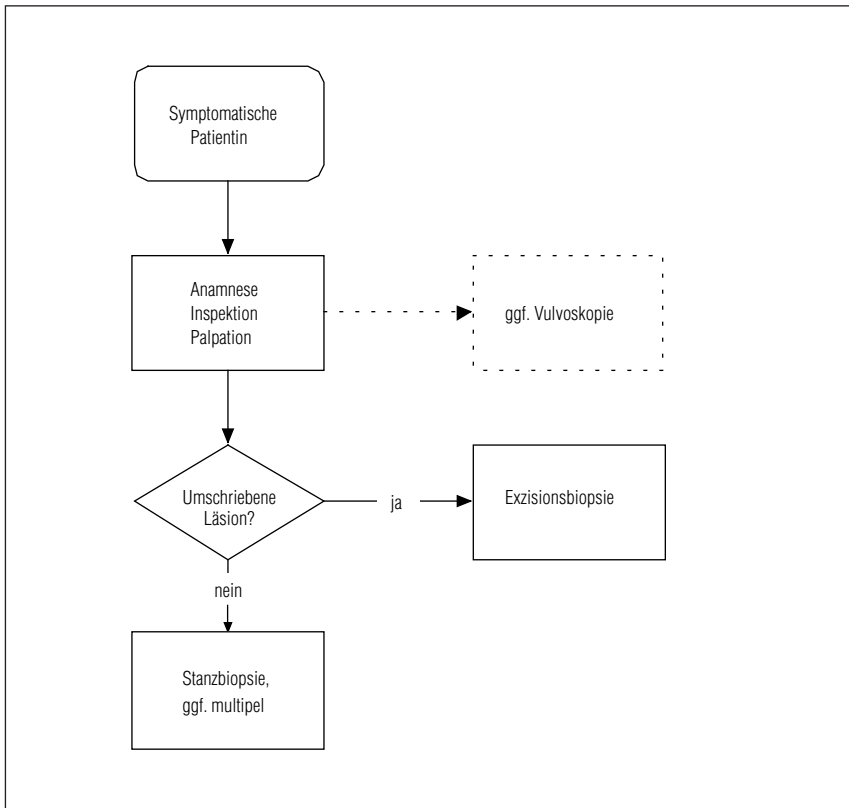
Das Leistenrezidiv kann durch eine Operation, meist in Kombination mit einer Radiotherapie, eine alleinige Radiotherapie oder eine Radiochemotherapie behandelt werden. Die Entscheidung sollte interdisziplinär und in Abhängigkeit von der Vorbehandlung getroffen werden. Unabhängig von der Therapie ist die Prognose der Patientin schlecht.

Dasselbe gilt auch für Patientinnen mit pelvinem Rezidiv. Auch hier werden multimodale Konzepte bevorzugt eingesetzt.

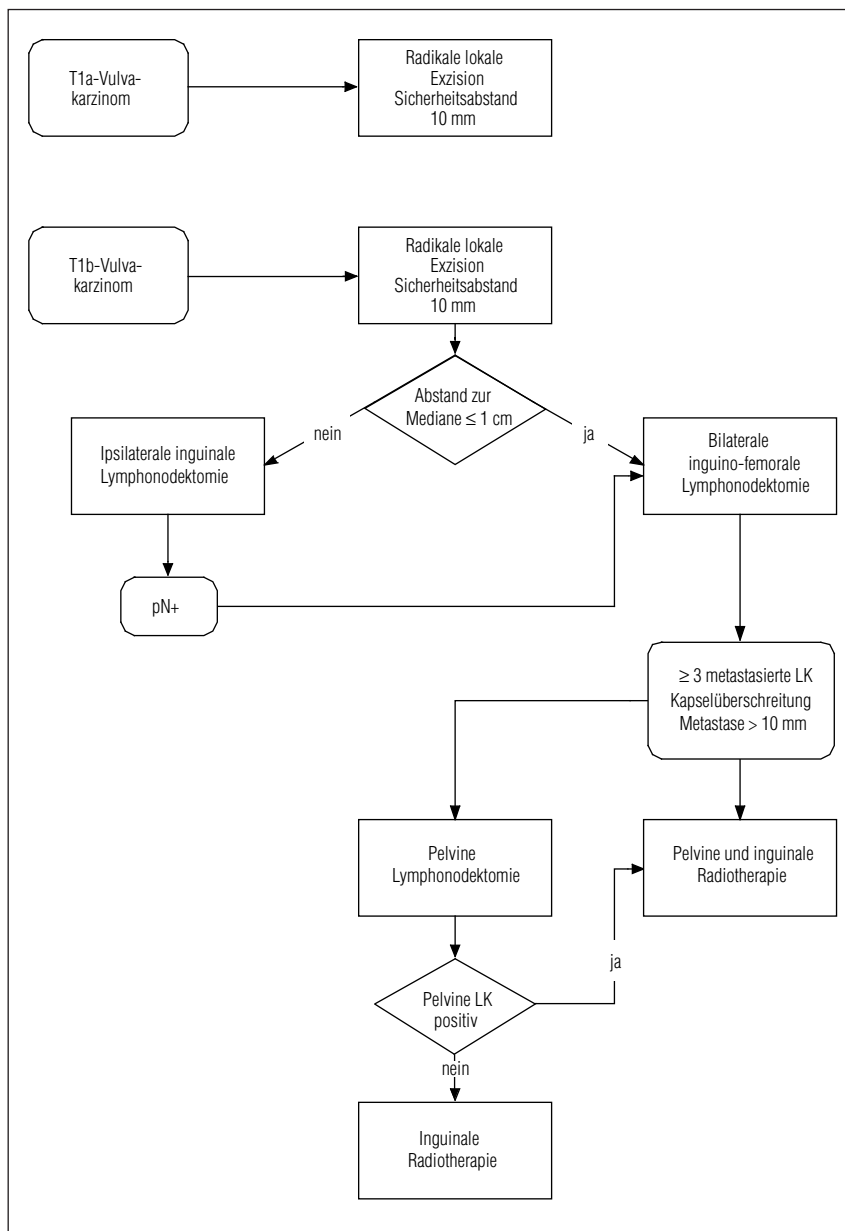
## **Fernmetastasen**

Fernmetastasen können in seltenen Fällen eine Indikation zur Chemotherapie bei einer Patientin in gutem Allgemeinzustand darstellen. Die Datenlage zur Chemotherapie in der Rezidivsituation ist äußerst beschränkt. Die Ansprechrate für die verschiedenen Substanzen liegt bei etwa 30 %, die Remissionsdauer beträgt allerdings nur wenige Monate und muss gegenüber der beträchtlichen Toxizität der Polychemotherapie abgewogen werden. Zum Einsatz kommen Cisplatin, Taxane u. a. [12].

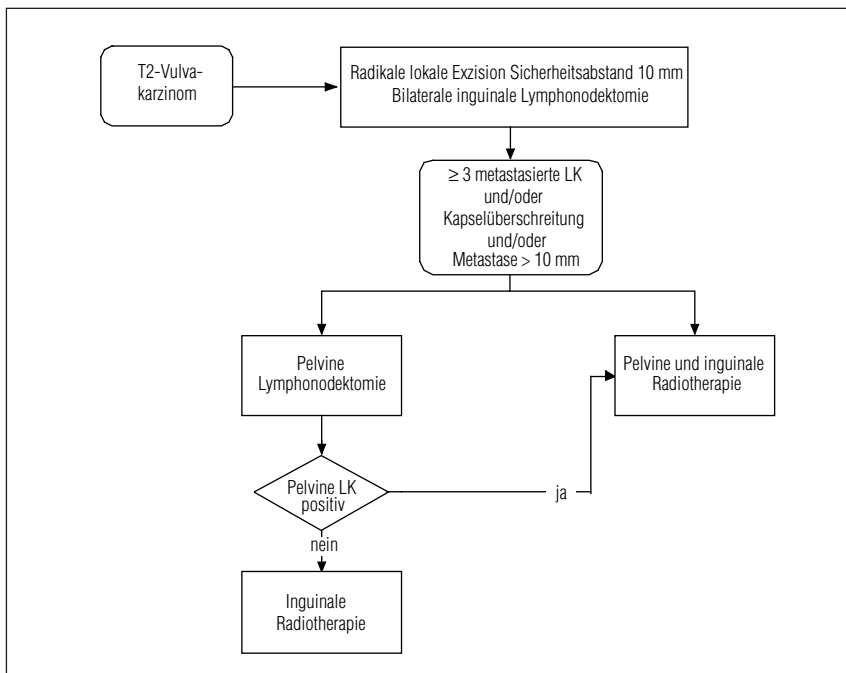
## Anhang



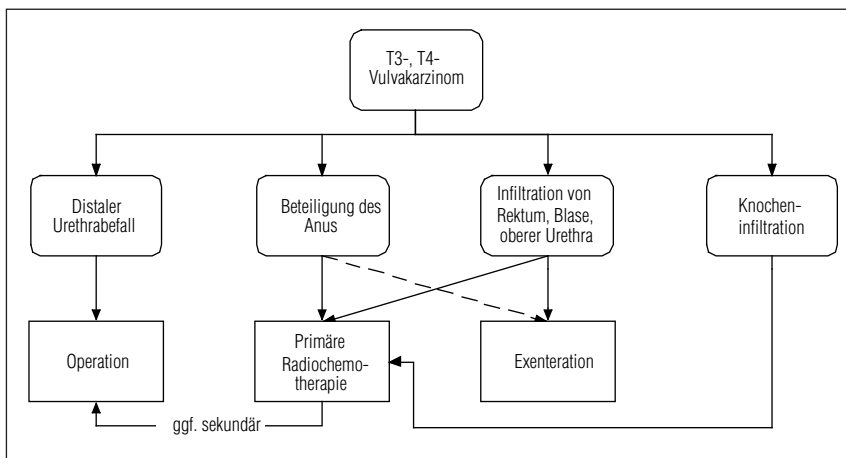
*Algorithmus 1.* Diagnostik des Vulvakarzinoms.



Algorithmus 2. Therapie des T1-Vulvakarzinoms.



Algorithmus 3. Therapie des T2-Vulvakarzinoms.



Algorithmus 4. Therapie des T3-, T4-Vulvakarzinoms.

# Literatur

## Epidemiologie und Risikofaktoren

- 1 Al-Ghamdi A, Freedman D, Miller D, Poh C, Rosin M, Zhang L, Gilks CB. Vulvar squamous cell carcinoma in young women: a clinicopathologic study of 21 cases. *Gynecol Oncol* 2002; 84: 94–101
- 2 Ansink A. Vulvar squamous cell carcinoma. *Semin Dermatol* 1996; 15: 51–9
- 3 Carter J, Carlson J, Fowler J, Hartenbach E, Adcock L, Carson L, Twiggs LB. Invasive vulvar tumors in young women – a disease of the immunosuppressed? *Gynecol Oncol* 1993; 51: 307–10
- 4 Engel J, Schubert-Fritschle G, Hölzel D. Epidemiologie. In: Kimmig R (Hrsg). *Tumormanual Vulvakarzinom*. Zuckschwerdt, München 2001; 1–4
- 5 Garland SM, Hernandez-Avila M, Wheeler CM, Perez G, Harper DM, Leodolter S, Tang GW, Ferris DG, Steben M, Bryan J, Taddeo FJ, Railkar R, Esser MT, Sings HL, Nelson M, Boslego J, Sattler C, Barr E, Koutsky LA. Quadrivalent vaccine against human papillomavirus to prevent anogenital diseases. *N Engl J Med* 2007; 356: 1928–43
- 6 Hampl M, Sarajuuri H, Wentzensen N, Bender HG, Kueppers V. Effect of human papillomavirus vaccines on vulvar, vaginal, and anal intraepithelial lesions and vulvar cancer. *Obstet Gynecol* 2006; 108: 1361–8
- 7 Hampl M, Wentzensen N, Vinokurova S, von Knebel-Doeberitz M, Poremba C, Bender HG, Kueppers V. Comprehensive analysis of 130 multicentric intraepithelial female lower genital tract lesions by HPV typing and p16 expression profile. *J Cancer Res Clin Oncol* 2007; 133: 235–45
- 8 Hampl M, Deckers-Figiel S, Hampl JA, Rein D, Bender HG. New aspects of vulvar cancer: Changes in localization and age of onset. *Gynecol Oncol* 2008; 109: 340–5
- 9 Harper DM, Franco EL, Wheeler CM, Moscicki AB, Romanowski B, Roteli-Martins CM, Jenkins D, Schuind A, Costa Clemens SA, Dubin G. Sustained efficacy up to 4.5 years of a bivalent L1 virus-like particle vaccine against human papillomavirus types 16 and 18: follow-up from a randomised control trial. *Lancet* 2006; 367: 1247–55
- 10 Herod JJ, Shafi MI, Rollason TP, Jordan JA, Luesley DM. Vulvar intraepithelial neoplasia: long term follow up of treated and untreated women. *Br J Obstet Gynaecol* 1996; 103: 446–52
- 11 Hillemanns P, Wang X. Integration of HPV-16 and HPV-18 DNA in vulvar intraepithelial neoplasia. *Gynecol Oncol* 2006; 100: 276–82
- 12 Hording U, Daugaard S, Junge J, Lundvall F. Human papillomaviruses and multifocal genital neoplasia. *Int J Gynecol Pathol* 1996; 15: 230–4
- 13 Iversen T, Tretli S. Intraepithelial and invasive squamous cell neoplasia of the vulva: trends in incidence, recurrence, and survival rate in Norway. *Obstet Gynecol* 1998; 91: 969–72
- 14 Judson PL, Habermann EB, Baxter NN, Durham SB, Virnig BA. Trends in the incidence of invasive and in situ vulvar carcinoma. *Obstet Gynecol* 2006; 107: 1018–22
- 15 Jones RW, Baranyai J, Stables S. Trends in squamous cell carcinoma of the vulva: the influence of vulvar intraepithelial neoplasia. *Obstet Gynecol* 1997; 90: 448–52
- 16 Jones RW, Rowan DM, Stewart AW. Vulvar intraepithelial neoplasia: aspects of the natural history and outcome in 405 women. *Obstet Gynecol* 2005; 106: 1319–26

- 17 Joura EA, Losch A, Haider-Angeler MG, Breitenecker G, Leodolter S. Trends in vulvar neoplasia. Increasing incidence of vulvar intraepithelial neoplasia and squamous cell carcinoma of the vulva in young women. *J Reprod Med* 2000; 45: 613–5
- 18 Joura EA, Leodolter S, Hernandez-Avila M, Wheeler CM, Perez G, Koutsky LA, Garland SM, Harper DM, Tang GW, Ferris DG, Steben M, Jones RW, Bryan J, Taddeo FJ, Bautista OM, Esser MT, Sings HL, Nelson M, Boslego JW, Sattler C, Barr E, Paavonen J. Efficacy of a quadrivalent prophylactic human papillomavirus (types 6, 11, 16, and 18) L1 virus-like-particle vaccine against high-grade vulval and vaginal lesions: a combined analysis of three randomised clinical trials. *Lancet* 2007; 369: 1693–702
- 19 Madeleine MM, Daling JR, Carter JJ, Wipf GC, Schwartz SM, McKnight B, Kurman RJ, Beckmann AM, Hagensee ME, Galloway DA. Cofactors with human papillomavirus in a population-based study of vulvar cancer. *J Natl Cancer Inst* 1997; 89: 1516–23
- 20 Messing MJ, Gallup DG. Carcinoma of the vulva in young women. *Obstet Gynecol* 1995; 86: 51–4
- 21 Parkin DM. The global health burden of infection-associated cancers in the year 2002. *Int J Cancer* 2006; 118: 3030–44
- 22 Quadrivalent vaccine against human papillomavirus to prevent high-grade cervical lesions. *N Engl J Med* 2007; 356: 1915–27
- 23 Schiffman M, Castle P. Epidemiologic studies of a necessary causal risk factor: Human papillomavirus infection and cervical neoplasia. *J Nat Cancer Inst* 2003; 95: E2
- 24 Sturgeon SR, Brinton LA, Devesa SS, Kurman RJ. In situ and invasive vulvar cancer incidence trends (1973 to 1987). *Am J Obstet Gynecol* 1992; 166: 1482–5
- 25 van Seters M, van Beurden M, de Craen AJ. Is the assumed natural history of vulvar intraepithelial neoplasia III based on enough evidence? A systematic review of 3322 published patients. *Gynecol Oncol* 2005; 97: 645–51
- 26 Villa LL, Costa RL, Petta CA, Andrade RP, Paavonen J, Iversen OE, Olsson SE, Hoyer J, Steinwall M, Riis-Johannessen G, Andersson-Ellstrom A, Elfgren K, Krogh G, Lehtinen M, Malm C, Tamms GM, Giacoletti K, Lupinacci L, Railkar R, Taddeo FJ, Bryan J, Esser MT, Sings HL, Saah AJ, Barr E. High sustained efficacy of a prophylactic quadrivalent human papillomavirus types 6/11/16/18 L1 virus-like particle vaccine through 5 years of follow-up. *Br J Cancer* 2006; 95: 1459–66

## Diagnostik

- 1 Abang Mohammed DK, Uberoi R, de B Lopes A, Monaghan JM. Inguinal node status by ultrasound in vulva cancer. *Gynecol Oncol* 2000; 77: 93–6
- 2 Arango HA, Hoffman MS, Roberts WS, Decesare SL, Fiorica JV, Drake J. Accuracy of lymph node palpation to determine need for lymphadenectomy in gynecologic malignancies. *Obstet Gynecol* 2000; 95: 553–6
- 3 Gonzalez Bosquet J, Kinney WK, Russell AH, et al. Risk of occult inguinofemoral lymph node metastasis from squamous carcinoma of the vulva. *Int J Radiat Oncol Biol Phys* 2003; 57: 419–24
- 4 Hacker NF, Nieberg RK, Berek JS, Leuchter RS, Lucas WE, Tamimi HK, Nolan JF, Moore JG, Lagasse LD. Superficially invasive vulvar cancer with nodal metastases. *Gynecol Oncol* 1983; 15: 65–77
- 5 Hacker NF, Berek JS, Lagasse LD, Leuchter RS, Moore JG. Management of regional lymph nodes and their prognostic influence in vulvar cancer. *Obstet Gynecol* 1983; 61: 408–12

- 6 Rodolakis A, Diakomanolis E, Vlachos G, Iconomou T, Protopoulos A, Stefanidis C, Elsheikh H, Michalas S. Vulvar intraepithelial neoplasia (VIN) – diagnostic and therapeutic challenges. *Eur J Gynaecol Oncol* 2003; 24: 317–22
- 7 Wilkinson EJ, Rico MJ, Pierson, KK. Microinvasive carcinoma of the vulva. *Int J Gynecol Pathol* 1982; 1: 29–39

## Pathologie

- 1 Beller U, Quinn MA, Benedet JL, Creasman WT, Ngan HY, Maisonneuve P, Pecorelli S, Odicino F, Heintz AP. Carcinoma of the vulva. FIGO 6th Annual Report on the Results of Treatment in Gynecological Cancer. *Int J Gynaecol Obstet*. 2006; 95 Suppl 1: S7–27
- 2 Brisigotti M, Moreno A, Murcia C, Matías-Guiu X, Prat J. Verrucous carcinoma of the vulva. A clinicopathologic and immunohistochemical study of five cases. *Int J Gynecol Pathol* 1989; 8: 1–7
- 3 Cooper WA, Valmadre S, Russell P. Sarcomatoid squamous cell carcinoma of the vulva. *Pathology* 2002; 34: 197–9
- 4 de Giorgi V, Salvini C, Massi D, Raspollini MR, Carli P. Vulvar basal cell carcinoma: retrospective study and review of literature. *Gynecol Oncol* 2005; 97: 192–4
- 5 Fox H, Wells M. Recent advances in the pathology of the vulva. *Histopathology* 2003; 42: 209–16
- 6 Ghurani GB, Penalver MA. An update on vulvar cancer. *Am J Obstet Gynecol* 2001; 185: 294–9
- 7 Hampl M, Wentzensen N, Vinokurova S, von Knebel-Doerberitz M, Poremba C, Bender HG, Kueppers V. Comprehensive analysis of 130 multicentric intraepithelial female lower genital tract lesions by HPV typing and p16 expression profile. *J Cancer Res Clin Oncol* 2007; 133: 235–45
- 8 Hart WR. Vulvar intraepithelial neoplasia: historical aspects and current status. *Int J Gynecol Pathol* 2001; 20: 16–30
- 9 Heaps JM, Fu YS, Montz FJ, Hacker NF, Berek JS. Surgical-pathologic variables predictive of local recurrence in squamous cell carcinoma of the vulva. *Gynecol Oncol* 1990; 38: 309–14
- 10 Horn LC, Einkenkel J, Hockel M, Kolbl H, Kommos F, Lax SF, Riethdorf L, Schnurch HG, Schmidt D. Recommendations for the handling and oncologic pathology report of lymph node specimens submitted for evaluation of metastatic disease in gynecologic malignancies. *Pathologie* 2005; 26: 266–72
- 11 Lataifeh I, Nascimento MC, Nicklin JL, Perrin LC, Crandon AJ, Obermair A. Patterns of recurrence and disease-free survival in advanced squamous cell carcinoma of the vulva. *Gynecol Oncol* 2004; 95: 701–5
- 12 Magrina JF, Gonzalez-Bosquet J, Weaver AL, Gaffey TA, Leslie KO, Webb MJ, Podratz KC. Squamous cell carcinoma of the vulva stage IA: long-term results. *Gynecol Oncol* 2000; 76: 24–7
- 13 Moore RG, Granai CO, Gajewski W, Gordinier M, Steinhoff MM. Pathologic evaluation of inguinal sentinel lymph nodes in vulvar cancer patients: a comparison of immunohistochemical staining versus ultrastaging with hematoxylin and eosin staining. *Gynecol Oncol* 2003; 91: 378–82
- 14 Origoni M, Sideri M, Garsia S, Carinelli SG, Ferrari AG. Prognostic value of pathological patterns of lymph node positivity in squamous cell carcinoma of the vulva stage III and IVA FIGO. *Gynecol Oncol* 1992; 45: 313–6

- 15 Preti M, Micheletti L, Massobrio M, Ansai SI, Wilkinson EJ. Vulvar Paget disease: one century after first reported. *J Low Genit Tract Dis* 2003; 7: 122–135
- 16 Preti M, Ronco G, Ghiringhello B, Micheletti L. Recurrent squamous cell carcinoma of the vulva: clinicopathologic determinants identifying low risk patients. *Cancer* 2000; 88: 1869–76
- 17 Raspagliesi F, Hanozet F, Ditto A, Solima E, Zanaboni F, Vecchione F, Kusamura S. Clinical and pathological prognostic factors in squamous cell carcinoma of the vulva. *Gynecol Oncol* 2006; 102(2): 333–7
- 18 Rouzier R, Morice P, Haie-Meder C, Lhomme C, Avril MF, Duvillard P, Castaigne D. Prognostic significance of epithelial disorders adjacent to invasive vulvar carcinomas. *Gynecol Oncol* 2001; 81: 414–9
- 19 Scurry J, Wilkinson EJ. Review of terminology of precursors of vulvar squamous cell carcinoma. *J Low Genit Tract Dis* 2006; 10: 161–9
- 20 Sideri M, Jones RW, Wilkinson EJ, Preti M, Heller DS, Scurry J, Haefner H, Neill S. Squamous vulvar intraepithelial neoplasia: 2004 modified terminology. *ISSVD Vulvar Oncology Subcommittee. J Reprod Med* 2005; 50: 807–10
- 21 Tyring SK. Vulvar squamous cell carcinoma: guidelines for early diagnosis and treatment. *Am J Obstet Gynecol* 2003; 189 (Suppl): S17–23
- 22 van der Velden J, Schilthuis MS, Hyde SE, Ten Kate FJ, Burger MP. Squamous cell cancer of the vulva with occult lymph node metastases in the groin: the impact of surgical technique on recurrence pattern and survival. *Int J Gynecol Cancer* 2004; 14: 633–638
- 23 Wilkinson EJ, Teixeira MR. Tumors of the vulva. In: Tavassoli FA, Devilee P (eds). *Pathology and genetics of tumors of the breast and female genital organs. World Health Organization Classification of Tumours. IARC Press* 2003; 313–334
- 24 Wilkinson EJ. Protocol for the examination of specimens from patients with carcinomas and malignant melanomas of the vulva: a basis for checklists. *Cancer Committee of the American College of Pathologists. Arch Pathol Lab Med* 2000; 124: 51–6
- 25 Wittekind C, Meyer HJ, Bootz F. *TNM Klassifikation maligner Tumoren. Springer, Berlin* 2002, 142–146
- 26 Yoder BJ, Rufforny I, Massoll NA, Wilkinson EJ, Stage IA. Vulvar squamous cell carcinoma: an analysis of tumor invasive characteristics and risk. *Am J Surg Pathol* 2008; 32: 765–72
- 27 Zaloudek C, Rabban JT. Differentiated vulva intraepithelial neoplasia (VIN): An under-recognized form of high grade VIN associated with keratinising squamous cell carcinoma of the vulva. *Pathol Case Rev* 2005; 10: 35–40

## Therapie

### *Operative Therapie an der Vulva*

- 1 Ansink A, van der Velden J. Surgical interventions for early squamous cell carcinoma of the vulva. *Cochrane Database Syst Rev* 1999; 4: CD002036
- 2 Burke TW, Levenback C, Coleman RL, Morris M, Silva EG, Gershenson DM. Surgical therapy of T1 and T2 vulvar carcinoma: further experience with radical wide excision and selective inguinal lymphadenectomy. *Gynecol Oncol* 1995; 57: 215–220
- 3 DiSaia PJ, Creasman WT, Rich WM. An alternate approach to early cancer of the vulva. *Am J Obstet Gynecol* 1979; 133: 825–830

- 4 Heaps JM, Fu YS, Montz FJ, Hacker NF, Berek JS. Surgical-pathologic variables predictive of local recurrence in squamous cell carcinoma of the vulva. *Gynecol Oncol* 1990; 38: 309–314
- 5 Micheletti L, Preti M, Zola P, Zanotto Valentino MC, Bocci C, Bogliatto F. A proposed glossary of terminology related to the surgical treatment of vulvar carcinoma. *Cancer* 1998; 83: 1369–1375
- 6 Sideri M, Jones RW, Wilkinson EJ, Preti M, Heller DS, Scurry J, Haefner H, Neill S. Squamous vulvar intraepithelial neoplasia: 2004 modified terminology, ISSVD Vulvar Oncology Subcommittee. *J Reprod Med* 2005; 50: 807–810
- 7 van Doorn HC, Ansink A, Verhaar-Langereis M, Stalpers L. Neoadjuvant chemoradiation for advanced primary vulvar cancer. *Cochrane Database Syst Rev* 2006; 3: CD003752

### *Therapie der Lymphabflusswege*

- 1 Andrews SJ, Williams BT, DePriest PD. Therapeutic implications of lymph nodal spread in lateral T1 and T2 squamous cell carcinoma of the vulva. *Gynecol Oncol* 1994; 55: 41–46
- 2 Ansink AC, Sie-Go DM, van der Velden J, Sijmons EA, de Barros Lopes A, Monaghan JM, Kenter GG, Murdoch JB, ten Kate FJ, Heintz AP. Identification of sentinel lymph nodes in vulvar carcinoma patients with the aid of a patent blue V injection: a multicenter study. *Cancer* 1999; 86: 652–656
- 3 Ansink A, van der Velden J, Collingwood M. Surgical interventions for early squamous cell carcinoma of the vulva (review). *The Cochrane Collaboration, J. Wiley & Sons* 2005
- 4 Benedet JL, Turko M, Fairey RN, Boyes DA. Squamous cell carcinoma of the vulva: results of treatment 1938–1976. *Am J Obstet Gynecol* 1979; 134: 201–6
- 5 Boran N: Sentinel node procedure in early vulvar cancer. *Gynecol Oncol* 2003; 90: 492–93
- 6 Boice CR, Seraj IM, Thrasher T, King A. Microinvasive squamous carcinoma of the vulva: present status and reassessment. *Gynecol Oncol* 1984; 18: 71–77
- 7 Boyce J, Fruchter RG, Kasambilides E, Nicastrì AD, Sedlis A, Remy JC. Prognostic factors in carcinoma of the vulva. *Gynecol Oncol* 1985; 20: 364–77
- 8 Burke TW, Stringer CA, Gershenson DM, Edwards CL, Morris M, Wharton JT. Radical wide excision and selective inguinal node dissection for squamous cell carcinoma of the vulva. *Gynecol Oncol* 1990; 83: 328–332
- 9 Burke TW, Levenback C, Coleman RL, Morris M, Silva EG, Gershenson DM. Surgical therapy of T1 and T2 vulvar carcinoma; further experience with radical wide excision and selective inguinal lymphadenectomy. *Gynecol Oncol* 1995; 57: 215–20
- 10 Buscema J, Stern JL, Woodruff JD. Early invasive carcinoma of the vulva. *Am J Obstet Gynecol* 1981; 140: 563–569
- 11 Curry SL, Wharton JT, Rutledge F. Positive lymph nodes in vulvar squamous carcinoma. *Gynecol Oncol* 1980; 9: 63–67
- 12 De Cesare SL, Fiorica JV, Roberts WS, Reintgen D, Arango H, Hoffman MS. A pilot study utilizing intraoperative lymphoscintigraphy for identification of the sentinel nodes in vulvar cancer. *Gynecol Oncol* 1997; 66: 425–428
- 13 De Hullu JA, Hollema H, Piers DA. Sentinel lymph node procedure is highly accurate in squamous cell carcinoma of the vulva. *J Clin Oncol* 2000; 18: 2811–2816
- 14 De Hullu JA, Oonk MH, Ansink AC. Pitfalls in the sentinel lymph node procedure in vulvar cancer. *Gynecol Oncol* 2004; 94: 10–15
- 15 Fons G. Failure in the detection of the sentinel node with combined techniques. *Gynecol Oncol* 2004; 92: 981–84

- 16 Gaarenstroom KN, Kentner GG, Trimbos JB, Agous I, Amant F, Peters AAW, Vergote I. Postoperative complications after vulvectomy and inguinal LNE using separate groin incisions. *Int J Gynecol Cancer* 2003; 13: 522–527
- 17 Gordonier ME, Malpica A, Burke TW. Groin recurrence in patients with vulvar cancer with negative nodes in superficial lymph node excision. *Gynecol Oncol* 2003; 90: 625–8
- 18 Green TH jr. Carcinoma of the vulva: a reassessment. *Obstet Gynecol* 1978; 52: 462–468
- 19 Hacker NF, Berek JS, Lagasse LD, Nieberg RK, Leuchter RS. Individualization of treatment for stage I squamous cell vulvar carcinoma. *Obstet Gynecol* 1984a; 63: 155–162
- 20 Hacker NF, Berek JS, Lagasse LD, Leuchter RS, Moore JG. Management of regional lymph nodes and their prognostic influence in vulvar cancer. *Obstet Gynecol* 1983; 61: 408–12
- 21 Hoffmann JS, Kumar NB, Morley GW. Microinvasive squamous carcinoma of the vulva: search for a definition. *Obstet Gynecol* 1983; 61: 615–619
- 22 Hoffman JS, Kumar NB, Morley GW. Prognostic significance of groin lymph node metastases in squamous carcinoma of the vulva. *Obstet Gynecol* 1985; 66: 402–406
- 23 Homesley HD, Bundy BN, Sedlis A, Adcock L. Radiation therapy versus pelvic node resection for carcinoma of the vulva with positive groin nodes. *Obstet Gynecol* 1986; 68: 733–738
- 24 Hopkins MP, Reid CC, Vettrano I, Morley GW. Squamous cell carcinoma of the Vulva: prognostic factors influencing survival. *Gynecol Oncol* 1990; 43: 113–117
- 25 Iversen T, Abeler V, Aalders J. Individualized treatment of stage I carcinoma of the vulva. *Obstet Gynecol* 1981; 57: 85–89
- 26 Iversen T, Aalders JG, Christensen A, Kolstad P. Squamous cell carcinoma of the vulva: a review of 424 patients, 1956–1974. *Gynecol Oncol* 1980; 9: 271–279
- 27 Iversen T, Aas M. Lymph drainage from the vulva. *Gynecol Oncol* 1983; 16: 179–189
- 28 Katz A, Eifel PJ, Jhingram A, Levenback CF. The role of radiation therapy in preventing regional recurrences of invasive squamous cell carcinoma of the vulva. *Int J Radiat Oncol Biol Phys* 2003; 57: 409–418
- 29 Klemm P, Marnitz S, Koehler C, Braig U, Schneider A. Clinical implication of laparoscopic pelvic lymphadenectomy in patients with vulvar cancer and positive groin nodes. *Gynecol Oncol* 2005; 99: 101–105
- 30 Lin JY, DuBeshter B, Angel C, Dvoretzky PM. Morbidity and recurrence with modifications of radical vulvectomy and groin dissection. *Gynecol Oncol* 1992; 47: 80–86
- 31 Magrina JF, Webb MJ, Gaffey TA, Symmonds RE. Stage I squamous cell cancer of the vulva. *Am J Obstet Gynecol* 1979; 134: 453–457
- 32 Makar AP, Scheistroen M, van der Weyngaerd D, Tropé CG. Surgical Management of stage I and II vulvar cancer: The role of the sentinel node biopsy: review of literature. *Int J Gynecol Cancer* 2001; 11: 255–62
- 33 Paley PJ, Johnson PR, Adcock LL. The effect of sartorius transposition on wound morbidity following inguinal femoral lymphadenectomy. *Gynecol Oncol* 1997; 64: 237–41
- 34 Parker RT, Duncan I, Rampone J, Creasman W. Operative management of early invasive epidermoid carcinoma of the vulva. *Am J Obstet Gynecol* 1975; 123: 349–355
- 35 Podratz KC, Symmonds RE, Taylor WF. Carcinoma of the vulva: analysis of treatment failures. *Am J Obstet Gynecol* 1982; 143: 340–7
- 36 Podratz KC, Symmonds RE, Taylor WF, Williams TJ. Carcinoma of the vulva: analysis of treatment and survival. *Obstet Gynecol* 1983; 61: 63–74
- 37 Ramirez, Levenback. Sentinel nodes in gynecologic malignancies. *Curr Opin Oncol* 2001; 13: 403–7
- 38 Raspagliesi F, Ditto A, Fontanelli R, Maccauro M, Carcangiu ML, Parrazzini F. False negative sentinel node in patients with vulvar cancer: a case study. *Int J Gynecol Cancer* 2003; 13: 361–363

- 39 Ross M, Ehrmann RL. Histologic prognosticators in stage I squamous cell carcinoma of the vulva. *Obstet Gynecol* 1987; 70: 774–779
- 40 Rowley K, Gallion HH, Donaldson ES, Van Nagell JR, Higgins RV, Powell DE. Prognostic factors in early vulvar cancer. *Gynecol Oncol* 1988; 31: 43–49
- 41 Ryan M, Stainton C, Slayter EK, Jaconelli C, Watts S, MacKenzie P. Aetiology and prevalence of lower limb edema following treatment for gyn cancer. *Aust N Z J Obstet Gynecol* 2003; 43: 148–51
- 42 Stehman FB, Bundy BN, Dvoretzky PM, Creasman WT. Early stage 1 carcinoma of the vulva treated with ipsilateral superficial inguinal lymphadenectomy and modified radical hemivulvectomy: a prospective study of the Gynaecologic Oncology Group. *Obstet Gynecol* 1992a; 79: 490–7
- 43 Struijk APHB, Bouma JJ, van Lindert ACM. Early stage cancer of the vulva: a pilot investigation on cancer of the vulva in gynecologic oncology centers in the Netherlands. *Proceedings of the International Gynecological Cancer Society* 1989; 2: 303 (abstr).
- 44 Tham KF, Shepherd JH, Lowe DG, Hudson CN, van Dam PA. Early vulvar cancer: the place of conservative management. *Eur J Surg Oncol* 1993; 19: 361–367
- 45 UICC, Wittekind C, Meyer HJ, Bootz F (Hrsg). *TNM Klassifikation maligner Tumoren*. Springer, Berlin 2002
- 46 Van der Velden J, van Lindert ACM, Lammes FB. Extracapsular growth of lymph node metastases in squamous cell cancer of the vulva, the impact on recurrence and survival. *Cancer* 1995; 75: 2885–90
- 47 Van der Zee AGJ, Onk MH, De Hullu JA, Ansink AC, Vergote I, Verheijen RH, Maggioni A, Gaarenstroom KN, Baldwin PJ, Van Dorst EB, Van der Velden J, Hermanns RH, Van der Putten H, Drouin P, Schneider A, Sluiter WJ. Sentinel node dissection is safe in the treatment of early-stage vulvar cancer. *J Clin Oncol* 2008; 26: 884–889
- 48 Wharton JT, Gallagher S, Rutledge FN. Microinvasive carcinoma of the vulva. *Am J Obstet Gynecol* 1974; 118: 159–162
- 49 Wilkinson EJ, Rico MJ, Pierson KK. Microinvasive carcinoma of the vulva. *Int J Gynecol Pathol* 1982; 1: 29–39

## Radio- und Radiochemotherapie

- 1 Barnes EA, Thomas G. Integrating radiation into the management of vulvar cancer. *Semin Radiat Oncol* 2006; 16: 168–76
- 2 van Doorn HC, Ansink A, Verhaar-Langereis M, Stalpers L. Neoadjuvant chemoradiation for advanced primary vulvar cancer. *Cochrane Database Syst Rev* 2006; Jul 19; 3: CD003752. Review
- 3 Cunningham MJ, Goyer RP, Gibbons SK, Kredentser DC, Malfetano JH, Keys H. Primary radiation, cisplatin, and 5-fluorouracil for advanced squamous carcinoma of the vulva. *Gynecol Oncol* 1997; 66: 258–61
- 4 Gerszten K, Selvaraj RN, Kelley J, Faul C. Preoperative chemoradiation for locally advanced carcinoma of the vulva. *Gynecol Oncol* 2005; 99: 640–4
- 5 Moore DH, Thomas GM, Montana GS, Saxer A, Gallup DG, Olt G. Preoperative chemoradiation for advanced vulvar cancer: a phase II study of the Gynecologic Oncology Group. *Int J Radiat Oncol Biol Phys* 1998; 42: 79–85
- 6 Montana GS, Thomas GM, Moore DH, Saxer A, Mangan CE, Lentz SS et al. Preoperative chemo-radiation for carcinoma of the vulva with N2/N3 nodes: a gynecologic oncology group study. *Int J Radiat Oncol Biol Phys* 2000; 48: 1007–13

- 7 Jhingran A. Potential advantages of intensity-modulated radiation therapy in gynecologic malignancies. *Semin Radiat Oncol* 2006; 16: 144–51
- 8 Homesley HD, Bundy BN, Sedlis A, Adcock L. Radiation therapy versus pelvic node resection for carcinoma of the vulva with positive groin nodes. *Obstet Gynecol* 1986; 68: 733–40

## Supportive Therapie

- 1 Benson AB III, Ajani JA, Catalano RB et al. Recommended guidelines for the treatment of cancer treatment-induced diarrhea. *J Clin Oncol* 2004; 22: 2918–2926
- 2 Brand AH, Bull CA, Cakir B. Vaginal stenosis in patients treated with radiotherapy for carcinoma of the cervix. *Int J Gynecol Cancer* 2006; 16: 288–93
- 3 Cavcic J, Turcic J, Martinac P, Jelincic Z, Zupancic B, Panijan-Pezerovic R, Unusic J. Metronidazole in the treatment of chronic radiation proctitis: clinical trial. *Croat Med J* 2000; 41: 314–318
- 4 Crew JP, Jephcott CR, Reynard JM. Radiation-induced haemorrhagic cystitis. *Eur Urol* 2001; 40: 111–123
- 5 Delgado IM, Samper P, Garrido J. Hyaluronic acid in the prevention of radiation-induced cystitis. *Proc Am Soc Clin Oncol* 2003; 22
- 6 Fried M. Octreotide in the treatment of refractory diarrhoea. *Digestion* 1999; 60 (Suppl 2): 42–6
- 7 Jones K, Evans AW, Bristow RG, Levin W. Treatment of radiation proctitis with hyperbaric oxygen. 2006; 78: 91–94
- 8 Kennedy M, Bruninga K, Mutlu EA, Losurdo J, Choudhary S, Keshavarzian A. Successful and sustained treatment of chronic radiation proctitis with antioxidant vitamins E and C. *Am J Gastroenterol* 2001; 96: 1080–1084
- 9 Kochhar R, Sriram PV, Sharma SC, Goel RC, Patel F. Natural history of late radiation proctosigmoiditis treated with topical sucalfate suspension. *Dig Dis Sci* 1999; 44: 973–978
- 10 Kris MG, Hesketh PJ, Somerfield MR et al. American Society of Clinical Oncology guideline for antiemetics in oncology: update 2006. *J Clin Oncol* 2006; 24: 2932–2947
- 11 Sandhu SS, Goldstraw M, Woodhouse CR. The management of haemorrhagic cystitis with sodium pentosan polysulphate. *BJU Int* 2004; 94: 845–847
- 12 Stead ML, Fallowfield L, Selby P, Brown JM. Psychosexual function and impact of gynaecological cancer. *Best Pract Res Clin Obstet Gynaecol* 2007; 21: 309–20. Epub 2006 Dec 27
- 13 Veerasarn V, Khorprasert C, Lorvidhaya V, Sangruchi S, Tantivatana T, Narkwong L, Kongthanasarat Y, Chitapanarux I, Tesavibul C, Panichevaluk A, Puribhat S, Sangkittipai-boon S, Sookpreedee L, Lertsanguansinchai P, Phromratanapongse P, Rungpoka P, Tri-thratipvikul S, Lojanapiwat B, Ruangdilokrat S, Ngampnanprasert P. Reduced recurrence of late hemorrhagic radiation cystitis by WF10 therapy in cervical cancer patients: a multicenter, randomized, two-arm, open-label trial. *Radiother Oncol* 2004; 73: 179–185
- 14 Venkatesh KS, Ramanujam P. Endoscopic therapy for radiation proctitis-induced hemorrhage in patients with prostatic carcinoma using argon plasma coagulator application. *Surg Endosc* 2002; 16: 707–710
- 15 Vernia P, Fracasso PL, Casale V, Villotti G, Marcheggiano A, Stigliano V, Pinnaro P, Bagnardi V, Caprilli R. Topical butyrate for acute radiation proctitis: randomised, crossover trial. *Lancet* 2000; 356: 1232–1235

- 
- 16 Weissleder H, Schuchhardt C. Erkrankungen des Lymphgefäßsystems. Viavital, Essen 2006
  - 17 White ID, Faithfull S. Vaginal dilation associated with pelvic radiotherapy: a UK survey of current practice. *Int J Gynecol Cancer* 2006; 16: 1140–6

## Nachsorge

- 1 Onk MH, de Hullu JA, Hollema H, Mourits MJ, Pras E, Wymenga AN, van der Zee AG. The value of routine follow-up in patients treated for carcinoma of the vulva. *Cancer* 2003; 98: 2624–9
- 2 Maggino T, Landoni F, Sartori E, Zola P, Gadducci A, Alessi C, Soldà M, Coscio S, Spinetti G, Maneo A, Ferrero A, Konishi De Toffoli G. Patterns of recurrence in patients with squamous cell carcinoma of the vulva. A multicenter CTF Study. *Cancer* 2000; 89: 116–22
- 3 Land R, Herod J, Moskovic E, King M, Sohaib SA, Trott P, Nasiri N, Shepherd JH, Bridges JE, Ind TE, Blake P, Barton DP. Routine computerized tomography scanning, groin ultrasound with or without fine needle aspiration cytology in the surgical management of primary squamous cell carcinoma of the vulva. *Int J Gynecol Cancer* 2006; 16: 312–7
- 4 Hefler L, Tempfer C, Obermair A, Frischmuth K, Sliutz G, Reinthaller A, Leodolter S, Kainz C. Serum concentrations of vascular endothelial growth factor in vulvar cancer. *Clin Cancer Res.* 1999; 5: 2806–9
- 5 Yamawaki T, Takeshima N, Shimizu Y, Teshima H, Hasumi K. Serum levels of squamous cell carcinoma antigen and carcinoembryonic antigen as tumor markers of vulvar cancer. *J. Obstet Gynaecol Res* 1996; 22: 341–6
- 6 Garzetti GC, Di Lauro RM, Ciavattini A, Pallotta MR, Marchegiani F, Valensise H, Tranquilli AL, Arduini D, Romanini C. Tumor markers in the early diagnosis of recurrence in gynecologic neoplasms: combined determination of CA-125, CA 15-3, CA 72.4, SCC, 90 K. *Ann Ostet Ginecol Med Perinat* 1991; 112: 320–3
- 7 van der Sijde R, de Bruijn HW, Krans M, Bouma J, Aalders JG. Significance of serum SCC antigen as a tumor marker in patients with squamous cell carcinoma of the vulva. *Gynecol Oncol* 1989; 35: 227–32

## Rezidiv/Metastasen

- 1 Chakalova G, Karagiozov A. The surgical management of recurrent carcinoma of the vulva. *Eur J Gynaecol Oncol* 1993; 14: 318–322
- 2 Hallak S, Ladi L, Sorbe B. Prophylactic inguinal-femoral irradiation as an alternative to primary lymphadenectomy in treatment of vulvar carcinoma. *Int J Oncol* 2007; 31: 1077–85
- 3 Heaps JM, Fu YS, Montz FJ, Hacker NF, Berek JS. Surgical-pathologic variables predictive of local recurrence in squamous cell carcinoma of the vulva. *Gynecol Oncol* 1990; 38: 309–14
- 4 Hyde SE, Valmadre S, Hacker NF, Schilthuis MS, Grant PT, van der Velden J. Squamous cell carcinoma of the vulva with bulky positive groin nodes – nodal debulking versus full groin dissection prior to radiation therapy. *Int J Gynecol Cancer* 2007; 17: 154–8

- 
- 5 Maggino T, Landoni F, Sartori E et al. Patterns of recurrence in patients with squamous cell carcinoma of the vulva. A multicenter CTF study. *Cancer* 2000; 89: 116–22
  - 6 Schmidt W, Villena H, Schmid H, Engel K, Jochum N, Muller A. Recurrence of vulvar cancer: treatment, experiences and results. *Geburtsh Frauenheilk* 1992; 52: 462–466
  - 7 Miller B, Morris M, Levenback C, Burke T, Gershenson DM. Pelvic exenteration for primary and recurrent vulvar cancer. *Gynecol Oncol* 1995; 58: 202–205
  - 8 Piura B, Masotina A, Murdoch J, Lopes A, Morgan P, Monaghan J. Recurrent squamous cell carcinoma of the vulva: a study of 73 cases. *Gynecol Oncol* 1993; 48: 189–195
  - 9 Salom EM, Penalver M. Recurrent vulvar cancer. *Curr Treat Options Oncol* 2002; 3: 143–153
  - 10 Stehman FB, Bundy BN, Ball H, Clarke-Pearson DL. Sites of failure and times to failure in carcinoma of the vulva treated conservatively: a Gynecologic Oncology Group study. *Am J Obstet Gynecol* 1996; 174: 1128–32; discussion 1132–3
  - 11 Thomas G, Dembo A, DePetrillo A, et al. Concurrent radiation and chemotherapy in vulvar carcinoma. *Gynecol Oncol* 1989; 34: 263–267
  - 12 Wagenaar HC, Colombo N, Vergote I, et al. Bleomycin, methotrexate, and CCNU in locally advanced or recurrent, inoperable, squamous-cell carcinoma of the vulva: an EORTC Gynaecological Cancer Cooperative Group Study. *European Organization for Research and Treatment of Cancer. Gynecol Oncol* 2001; 81: 348–54

---

# Interdisziplinäre, konsensusbasierte (S2k-)Leitlinie für die Diagnostik und Therapie des Vulvakarzinoms und seiner Vorstufen: Leitlinien-Methodenreport

## I Einführung

Die Deutsche Gesellschaft für Gynäkologie und Geburtshilfe e. V. (DGGG) sowie die Deutsche Krebsgesellschaft e. V. (DKG) unterstützen die Erstellung und Aktualisierung von Leitlinien zu Diagnostik, Therapie, Nachsorge, Rehabilitation und Palliation onkologischer Erkrankungen. 1999 wurden die ersten Handlungsempfehlungen zur Diagnostik und Therapie des Vulvakarzinoms von Experten der Arbeitsgemeinschaft Gynäkologische Onkologie e. V. (AGO) in der DKG und DGGG publiziert und 2004 aktualisiert (S1-Leitlinie, AWMF-Registernr. 032/032, siehe Anhang).

Leitlinien haben die Aufgabe, das aktuelle Wissen zu speziellen Versorgungsproblemen explizit darzulegen, unter methodischen und klinischen Aspekten zu bewerten, gegensätzliche Standpunkte zu klären und unter Abwägung von Nutzen und Schaden das derzeitige Vorgehen der Wahl zu definieren [1]. Deshalb ist es notwendig, dass Leitlinien kontinuierlich auf Gültigkeit geprüft und aktualisiert werden. Interdisziplinäre Zusammenarbeit ist eine Maxime qualitativ hochwertiger Versorgung in der Onkologie. Dies sollte bei der Festlegung von Versorgungsempfehlungen beachtet werden.

Aus diesem Grund wurden die Handlungsempfehlungen für die Diagnostik und Therapie des Vulvakarzinoms zwischen Mai 2007 und Juli 2008 durch eine interdisziplinär und für den Anwenderkreis repräsentativ zusammengesetzte Expertengruppe überarbeitet und in einem strukturierten Verfahren konsentiert (S2k-Leitlinie).

Das methodische Vorgehen folgte dem in der Arbeitsanweisung zur Erstellung interdisziplinärer, konsensusbasierter Leitlinien der DKG beschriebenen Verfahren [2].

Ziele der S2-Leitlinie sind die:

- Unterstützung der Entscheidungsfindung von Ärzten und betroffenen Frauen hinsichtlich diagnostischer und therapeutischer Maßnahmen
- Entscheidungen durch formal konsentierte Empfehlungen
- Schaffung einer Grundlage für inhaltlich gezielte ärztliche Aus-, Fort- und Weiterbildungsmaßnahmen
- Optimierung der stadienadaptierten Versorgung von Patientinnen mit Vulvakarzinomen und Patientinnen mit Vorstufen des Vulvakarzinoms

Die Empfehlungen der Leitlinie richten sich an alle Ärzte und Angehörigen von Berufsgruppen, die in der Diagnostik, Therapie und Nachsorge von Patientinnen mit Vulvakarzinomen oder Vorstufen des Vulvakarzinoms mit der Versorgung befasst sind, vor allem an Gynäkologen, Radioonkologen, Hämatookologen, Psychoonkologen und Pflegekräfte. Sie richtet sich ferner an alle erkrankten Frauen sowie deren Angehörige. Der Anwendungsbereich der Leitlinie umfasst den ambulanten und stationären Versorgungssektor.

Die Leitlinie gibt den Rahmen für die ambulanten und/oder stationären diagnostischen und therapeutischen Maßnahmen. Sie entbindet den Arzt nicht von seiner Verpflichtung, individuell unter Würdigung der Gesamtsituation der Patientin die adäquate Vorgehensweise zu prüfen.

## **II Zusammensetzung der Leitliniengruppe**

Der Koordinator wurde von DGGG, DKG und AGO beauftragt. Dieser berief die Leitliniengruppe ein und beauftragte Projektmanagement und Moderation des Konsensusverfahrens.

Leitlinienkoordination:	Dr. P. Hantschmann, AGO (Altötting)
Projektmanagement:	Dipl.-Ing. Anita Prescher, DKG (Berlin)
Moderation des Konsensusverfahrens:	PD Dr. Ina Kopp, AWMF (Marburg)

Bei der Formierung der Leitliniengruppe wurde beachtet, repräsentative Vertreter aller für das Leitlinienthema relevanten Fachgruppen und der von der Leitlinie betroffenen Patientinnen aufzunehmen. Dazu wurden die unten aufgeführten Arbeitsgemeinschaften der DKG, die Wissenschaftlichen Medizinischen Fachgesellschaften und Patientenselbsthilfegruppen angeschrieben mit der Bitte, offizielle Vertreter für die Erstellung der Leitlinie benennen. Dabei wurden Vorschläge vom Leitlinienkoordinator gemacht. Den Gruppen stand es frei, diese anzunehmen oder eigene Personen zu benennen.

Die Leitliniengruppe wurde daraufhin wie folgt zusammengesetzt:

<b>Fachgesellschaft/Organisation</b>	<b>Vertreter</b>
Arbeitsgemeinschaft für Psychoonkologie (PSO)	Prof. Dr. J. Weis Frau Dr. M. Keller
Arbeitsgemeinschaft Gynäkologische Onkologie (AGO)	Dr. P. Hantschmann PD Dr. S. Ackermann Dr. C. Böing Dr. A. Frank Dr. Giesecking Dr. K. Gnauert PD Dr. A. Günthert PD Dr. M. Hampl Prof. Dr. P. Hillemanns Prof. Dr. R. Kürzl Dr. M. Mahlke Dr. G. Mehlhorn Prof. Dr. K.-U. Petry Prof. Dr. H.-G. Schnürch PD Dr. W. Weikel
Arbeitsgemeinschaft Radiologische Onkologie (ARO), Deutsche Gesellschaft für Radioonkologie (DEGRO)	Frau PD Dr. Marnitz Prof. Dr. W. Harms
Arbeitsgemeinschaft Rehabilitation, Nachsorge und Sozialmedizin (ARNS)	Prof. Dr. R. Schröck
Arbeitskreis Supportivmaßnahmen (ASO)	Frau Prof. Dr. P. Feyer Frau Dr. K. Jordan
Berufsverband der Frauenärzte e. V.	Dr. W. Cremer
Deutsche Gesellschaft für Gynäkologie und Geburtshilfe (DGGG)	Prof. Dr. M. W. Beckmann
Arbeitsgemeinschaft onkologische Pathologie (AOP), Deutsche Gesellschaft für Pathologie (DGP)	Prof. Dr. D. Schmidt, Prof. Dr. L.-C. Horn
Deutsche Röntgengesellschaft (DRG)	Prof. Dr. B. Hamm
Frauenselbsthilfe nach Krebs e. V.	Frau B. Reckers
Konferenz onkologischer Kranken- und Kinderkrankenpflege (KOK)	Frau K. Paradis

---

### III Konsensusverfahren

#### *Vorbereitung*

Die Inhalte der S1-Leitlinie wurden vom Koordinator und den Vertretern der AGO unter Berücksichtigung der neueren wissenschaftlichen Entwicklungen und Literatur überarbeitet.

Zur Vorbereitung des Abstimmungsprozesses im formalen Konsensusverfahren wurde ein Textentwurf sowie Kernaussagen bzw. Schlüsselempfehlungen formuliert und im Entwurf hervorgehoben. Diese repräsentieren in erster Linie die wesentlichen Entscheidungspunkte im logischen Fluss des Versorgungsprozesses, aber auch Maßnahmen, die als obsolet angesehen werden sowie Stellungnahmen zur Patientenaufklärung.

Dieser Entwurf diente als Grundlage für das Konsensusverfahren (NGP, s. u.) und wurde 4 Wochen vor der Sitzung an alle Mitglieder der Leitliniengruppe versandt.

Der Entwicklungsprozess von konsensusbasierten Leitlinien (S2k-Leitlinien) sieht keine systematische Aufbereitung der Evidenz, aber eine Diskussion und kritische Würdigung der Literatur durch die Mitglieder der Leitliniengruppe vor. Die Literatur, die im Leitlinienentwurf genannt und/oder während des Konsensusverfahrens aufgeführt oder diskutiert wird, muss daher der gesamten Leitliniengruppe bekannt sein. Daher wurde die Leitliniengruppe gebeten, zusammen mit dem Textentwurf auch zusätzliche relevante Literatur aus dem jeweiligen Fachgebiet zu sichten und für die Sitzung aufzubereiten.

#### *Nominaler Gruppenprozess*

Am 23.04.08 und 26.06.08 fanden in Berlin unter Moderation von Frau PD Dr. I. Kopp (AWMF) die formalen Abstimmungsprozesse über die Kernaussagen bzw. Schlüsselempfehlungen der Leitlinie in Form eines Nominalen Gruppenprozesses nach Delbecq [3] statt.

Der Nominale Gruppenprozess wurde wie folgt durchgeführt:

- Einführung
  - zum geplanten Vorgehen beim nominalen Gruppenprozess durch die Moderatorin
  - in die Inhalte der Leitlinie durch die Koordinatoren mit anschließender Diskussion
- Stillarbeitsphase: Notiz von Kommentaren, Änderungsvorschlägen mit begründeter Literaturangabe durch die Teilnehmer

- 
- Registrierung der Kommentare im Einzel-Umlaufverfahren per Beamerprojektion durch den Moderator
  - Reihendiskussion (nur zur Klarstellung und Begründung, ohne Debatte)
  - Vorherabstimmung aller ursprünglichen und alternativen Formulierungen durch die Teilnehmer
  - Diskussion/Debatte der Formulierungen, für die zunächst kein Konsens erzielt wurde
  - endgültige Abstimmung

Der gesamte Abstimmungsprozess mit allen inhaltlichen Beiträgen sowie die Abstimmungsergebnisse und die Bewertung der Stärke des Konsens einschließlich der Bereiche, in denen kein Konsens erzielt wurde, wurde von Dipl.-Ing. A. Prescher (DKG) protokolliert. Die Stärke des Konsens wurde wie folgt definiert:

---

Starker Konsens	≥ 95 % der Teilnehmer
Konsens	> 75 %–95 %
Mehrheitliche Zustimmung	> 50 %–75 %
Kein Konsens	≤ 50 % der Teilnehmer

---

Während der Sitzungen hatten die Teilnehmer darüber hinaus Gelegenheit, den ausführlichen Leitlinientext zu diskutieren sowie Vorschläge zur Konkretisierung und Verbesserung einzubringen. Abschließend wurde der Text kapitelweise konsentiert.

### *Formulierung und Graduierung der Schlüsselempfehlungen im Konsensusverfahren*

Bei der Formulierung der Empfehlungen wurde sprachlich, wenn immer möglich, nach drei unterschiedlichen Qualitäten unterschieden:

- „soll/soll nicht“ entsprechend einer starken Empfehlung für/gegen eine Intervention
- „sollte/sollte nicht“ entsprechend einer Empfehlung für/gegen eine Intervention
- „kann“ entsprechend einer Handlungsoption mit Unsicherheit

Diese Formulierungen berücksichtigen die Qualität der den Empfehlungen zugrunde liegenden Quellen bzw. Studien. Einer starken Empfehlung für eine therapeutische Intervention liegt demnach in der Regel mindestens eine gute rando-

misierter kontrollierter Studie (RCT) zugrunde. Die Formulierungen berücksichtigen aber auch die Relevanz der Studienzielgrößen, die Konsistenz und Stärke der Effekte sowie die Übertragbarkeit der Studienergebnisse auf die Patientenzielgruppe im Alltag. Deshalb kann es in begründeten Einzelfällen zu einer Abweichung von diesem Prinzip kommen [4]. Die Grundlagen und Kriterien der Graduierung von Empfehlungen wurden zu Beginn des Konsensusverfahrens diskutiert.

Änderungen und Ergänzungen der Leitlinie gemäß der Abstimmungsergebnisse des nominalen Gruppenprozesses wurden vom Leitlinienkoordinator vorgenommen. Die überarbeitete Version wurde allen Mitgliedern der Leitliniengruppe zur endgültigen Kommentierung zugesandt und im starken Konsens verabschiedet.

#### **IV Publikation**

Die Freigabe zur Publikation erfolgte nach Verabschiedung der Leitlinie durch die Vorstände der DGGG und DKG.

Die Publikation der S2-Leitlinie erfolgt in elektronischer und gedruckter Form. Über die Internet-Portale der AWMF ([www.awmf-leitlinien.de](http://www.awmf-leitlinien.de)), der Deutschen Gesellschaft für Gynäkologie und Geburtshilfe ([www.dggg.de](http://www.dggg.de)) und der Deutschen Krebsgesellschaft ([www.krebsgesellschaft.de](http://www.krebsgesellschaft.de)) ist sie kostenfrei zugänglich.

#### *Anwendungshinweis*

Bei dieser Leitlinie handelt es sich – ebenso wie bei jeder anderen medizinischen Leitlinie – explizit nicht um eine Richtlinie im Sinne einer Regelung des Handelns oder Unterlassens, die von einer rechtlich legitimierten Institution konsentiert, schriftlich fixiert und veröffentlicht wurde, für den Rechtsraum dieser Institution verbindlich ist und deren Nichtbeachtung definierte Sanktionen nach sich zieht.

#### *Finanzierung/Redaktionelle Unabhängigkeit*

Die Aktualisierung der Leitlinie wurde ausschließlich aus Mitteln von AGO und DKG finanziert. Alle Teilnehmer der Leitliniengruppe haben mögliche Interessenskonflikte schriftlich dargelegt (Formblatt). Die Erklärungen liegen dem Leitlinienkoordinator vor.

### *Aktualisierungsverfahren*

Die Leitlinie ist bis Ende 2010 gültig. Eine Überprüfung des Aktualisierungsbedarfs erfolgt kontinuierlich. Dazu wird der Leitlinienkoordinator jährlich von der DKG schriftlich befragt. Bei Notwendigkeit kann das Aktualisierungsverfahren früher eingeleitet werden.

### **V Literaturverzeichnis**

- 1 Arbeitsgemeinschaft der Wissenschaftlichen Medizinischen Fachgesellschaften (AWMF), Ärztliches Zentrum für Qualität in der Medizin (ÄZQ) (Hrsg). Deutsches Instrument zur methodischen Leitlinienbewertung DELBI. Verfügbar: [www.delbi.de](http://www.delbi.de) - Zugriff am 21.01.2008
- 2 Schmitt-Reißer B, Abu-Hani M, Junginger Th, Kopp I, Lorenz W. Anleitung zur Erstellung interdisziplinärer Leitlinien der Stufe 2, Deutsche Krebsgesellschaft e. V., Frankfurt am Main 2002
- 3 Delbecq AL, Van de Ven AH, Gustafson DH. Group techniques for program planning. Scott Foresman and Company, Glenview, IL, 1975, 1–174
- 4 Bundesärztekammer, AWMF, Kassenärztliche Bundesvereinigung (Hrsg). Programm für Nationale Versorgungsleitlinien – Methodenreport, 3. Auflage, Version 1.1, März 2007. Berlin, ÄZQ. Internet: [www.methodik.n-v-l.de](http://www.methodik.n-v-l.de) (Zugriff: 20.01.2008)

## **VI Anhang**

*Erstellung der Handlungsempfehlungen (S1-Leitlinie) durch eine Experten-  
gruppe der Arbeitsgemeinschaft für Gynäkologische Onkologie (AGO) 1999*

Prof. Dr. Dr. h. c. G. Bastert, Heidelberg, Prof. Dr. Dr. R. Bauknecht, Bonn, Prof.  
Dr. H.G. Bender, Düsseldorf, Prof. Dr. H. Egger, Neumarkt, Prof. Dr. D. von  
Fournier, Heidelberg, Prof. Dr. W. Jonat, Kiel, Prof. Dr. M. Kaufmann, Frankfurt/  
Main, Prof. Dr. G. Kindermann, München, Prof. Dr. R. Kreienberg, Ulm, Prof.  
Dr. H. G. Meerpohl, Karlsruhe, Prof. Dr. D. Mosny, Duisburg, Prof. Dr. A. Pfleiderer,  
Freiburg (federführend), Prof. Dr. H. G. Schnürch, Neuss

*Überarbeitet durch die Mitglieder der Organkommission „Vulvakarzinom“ der  
AGO*

Dr. P. Hantschmann, München, Prof. Dr. H. G. Schnürch, Neuss (federführend),  
PD Dr. W. Schröder, Aachen, PD Dr. W. Weikel, Mainz, Prof. Dr. H. H. Zippel,  
Hanau

*Beratend haben mitgewirkt*

Prof. Dr. med. R. Andreesen, Regensburg (DGHO), Prof. Dr. med. H. Delbrück,  
Wuppertal (ARNS), Prof. Dr. med. P. Hermanek, Erlangen (ISTO), Prof. Dr.  
med. K. Höffken, Jena (AIO), Prof. Dr. med. H. Sauer, München (ADT), Prof.  
Dr. med. H.-E. Stegner, Hamburg (Deutsche Gesellschaft für Pathologie)

*Aktualisierung 2001*

Die Leitlinie wurde vom Leitlinienkoordinator den Mitgliedern der Expertengruppe vorgelegt. Änderungen und Ergänzungen wurden nach Rücksprache mit dem Leitlinienkoordinator eingearbeitet. Anschließend wurde die Leitlinie folgenden Institutionen vorgelegt und deren Änderungswünsche wurden nach Rücksprache mit dem Leitlinienkoordinator berücksichtigt.

*Arbeitsgemeinschaften*

AEK-P  
AIO  
ARO  
ARNS

CAO

AK Supportivmaßnahmen in der Onkologie

*Fachgesellschaften*

Deutsche Gesellschaft für Allgemeinmedizin (DEGAM)

Deutsche Gesellschaft für Innere Medizin

Deutsche Gesellschaft für Hämatologie und Onkologie (DGHO)

Deutsche Gesellschaft für klinische Pharmakologie und Toxikologie (DGPT)

Deutsche Gesellschaft für Pathologie

Deutsche Gesellschaft für Palliativmedizin

Deutsche Gesellschaft für Radioonkologie (DEGRO)

Deutsche Röntgengesellschaft

Deutsche Gesellschaft für Chirurgie (DGCh)

Deutsche Gesellschaft für Gynäkologie und Geburtshilfe (DGGG)

*Kooperierende Institutionen*

Arbeitsgemeinschaft Deutscher Tumorzentren (ADT)

Verband der Angestellten-Krankenkassen (VdAK)

Medizinischer Dienst der Krankenkassen (MDS)

*Erstellungsdatum*

10/1999, Aktualisierungen 2001, 03/2004

*Letzte Überarbeitung*

06/2008

*Nächste Überprüfung geplant*

06/2010